

# ECN intensif



Collection sous la direction de  
Pierre Seners et Clément Cholet

## Neurologie

Pierre Seners  
Jean-François Llitjos

Validé par le  
Collège des enseignants  
de neurologie



### ENTRAÎNEMENT

Questions isolées

Dossiers progressifs

TCS

Fiches de synthèse

+ Dossiers progressifs en ligne

Retrouvez plus de livres médicaux à télécharger gratuitement et exclusivement sur :

| [www.facebook.com/LeTresorDesMedecins](https://www.facebook.com/LeTresorDesMedecins) | [www.facebook.com/groups/LeTresorDesMedecins](https://www.facebook.com/groups/LeTresorDesMedecins) |

| <https://t.me/LeTresorDesMedecins> | <http://letresordesmedecins.blogspot.com> |



[facebook.com/LeTresorDesMedecins](https://www.facebook.com/LeTresorDesMedecins)



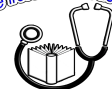# Neurologie

Retrouvez plus de livres médicaux à télécharger gratuitement et exclusivement sur :

| [www.facebook.com/LeTrésorDesMedecins](http://www.facebook.com/LeTrésorDesMedecins) | [www.facebook.com/groups/LeTrésorDesMedecins](http://www.facebook.com/groups/LeTrésorDesMedecins) |

| <https://t.me/LeTrésorDesMedecins> | <http://letresordesmedecins.blogspot.com> |

Le Trésor des Médecins



## Chez le même éditeur

### *Dans la même collection*

Hépatogastro-entérologie, par Louis de Mestier et Cindy Neuzillet, validé par la Collégiale des universitaires en hépatogastro-entérologie, 2014, 200 pages.

ORL, par Diane Evrard et Vincent Trevillot, validé par le Collège français d'ORL et de chirurgie cervico-faciale, 2014, 288 pages.

Urologie, par le Collège français des urologues, 2015, 208 pages.

Médecine physique et réadaptation par l'Association des Jeunes en Médecine physique et Réadaptation (AJMER), validé par le Collège français des enseignants universitaires de médecine physique et de réadaptation, 2015, 184 pages.

### *Dans la collection Les Référentiels des collèges*

Anatomie pathologique, par le Collège français des pathologistes (CoPath), 2013, 416 pages.

Cardiologie, par le Collège national des enseignants de cardiologie et la Société française de cardiologie (CNEC-SFC), 2<sup>e</sup> édition, 2014, 464 pages.

Chirurgie maxillo-faciale et stomatologie, par le Collège hospitalo-universitaire français de chirurgie maxillo-faciale et stomatologie, 3<sup>e</sup> édition, 2014, 272.

Dermatologie, par le Collège des enseignants en dermatologie de France (CEDEF), 6<sup>e</sup> édition, 2014, 528 pages.

Gynécologie – Obstétrique, par le CNGOF (Collège national des gynécologues et obstétriciens français), 3<sup>e</sup> édition, 2015, 648 pages.

Médecine physique et réadaptation, par le Collège français des enseignants universitaires de médecine physique et de réadaptation, 2015, 5<sup>e</sup> édition, 188 pages.

Hématologie, par la Société française d'hématologie, 2<sup>e</sup> édition, 2014, 448 pages.

Hépatogastro-entérologie, par la Collégiale des universitaires en hépatogastro-entérologie (CDU-HGE), 3<sup>e</sup> édition, 2015, 512 pages.

Neurologie, par le Collège français des enseignants en neurologie (CEN), 2012, 3<sup>e</sup> édition, 464 pages.

Ophthalmologie, par le Collège des ophtalmologistes universitaires de France (COUF), 2<sup>e</sup> édition, 2013, 304 pages.

ORL, par le Collège français d'ORL et de chirurgie cervico-faciale, 3<sup>e</sup> édition, 2014, 392 pages.

Parasitoses et mycoses des régions tempérées et tropicales, par l'Association française des enseignants de parasitologie et mycologie (ANOFEL), 3<sup>e</sup> édition, 2013, 504 pages.

Pédiatrie, par le Collège national des professeurs de pédiatrie, A. Bourrillon, G. Benoist, Collège national des professeurs de pédiatrie, 6<sup>e</sup> édition, 2014, 1016 pages.

Réanimation et urgences, par le Collège national des enseignants de réanimation (CNER), 2012, 4<sup>e</sup> édition, 676 pages.

Imagerie médicale – Radiologie et médecine nucléaire, par le Collège des enseignants de radiologie de France (CERF) et le Collège national des enseignants de biophysique et de médecine nucléaire (CNEBMN), 2<sup>e</sup> édition, 2015, 632 pages.

Rhumatologie, par le Collège français des enseignants en rhumatologie (COFER), 5<sup>e</sup> édition, 2015, 560 pages.

Santé publique, par le Collège universitaire des enseignants de santé publique (CUESP), 2013, 336 pages.

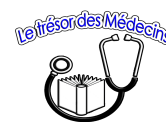Urologie, par le Collège français des Urologues (CFU), 3<sup>e</sup> édition, 2015, 440 pages.

Gériatrie, par le Collège national des enseignants de gériatrie (CNEG), 3<sup>e</sup> édition, 2014, 272 pages.

Retrouvez plus de livres médicaux à télécharger gratuitement et exclusivement sur :

| [www.facebook.com/LeTresorDesMedecins](http://www.facebook.com/LeTresorDesMedecins) | [www.facebook.com/groups/LeTresorDesMedecins](https://www.facebook.com/groups/LeTresorDesMedecins) |

| <https://t.me/LeTresorDesMedecins> | <http://letresordesmedecins.blogspot.com> |



## *ECNintensif*

Sous la direction de

**Clément Cholet**

*Interne en radiologie et imagerie médicale, Paris*

**Pierre Seners**

*Interne en neurologie, Paris*

# Neurologie

**Pierre Seners**

*Interne en neurologie, Paris*

**Jean-François Llitjos**

*Ancien interne en neurochirurgie,  
interne en cardiologie, Paris*

Validé par le Collège Français de Neurologie

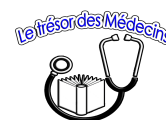Préface de Mathieu Zuber



Retrouvez plus de livres médicaux à télécharger gratuitement et exclusivement sur :

| [www.facebook.com/LeTrésorDesMedecins](http://www.facebook.com/LeTrésorDesMedecins) | [www.facebook.com/groups/LeTrésorDesMedecins](http://www.facebook.com/groups/LeTrésorDesMedecins) |

| <https://t.me/LeTrésorDesMedecins> | <http://letrésordesmedecins.blogspot.com> |







Ce logo a pour objet d'alerter le lecteur sur la menace que représente pour l'avenir de l'écrit, tout particulièrement dans le domaine universitaire, le développement massif du « photo-copillage ». Cette pratique qui s'est généralisée, notamment dans les établissements d'enseignement, provoque une baisse brutale des achats de livres, au point que la possibilité même pour les auteurs de créer des œuvres nouvelles et de les faire éditer correctement est aujourd'hui menacée.

Nous rappelons donc que la reproduction et la vente sans autorisation, ainsi que le recel, sont passibles de poursuites. Les demandes d'autorisation de photocopier doivent être adressées à l'éditeur ou au Centre français d'exploitation du droit de copie : 20, rue des Grands-Augustins, 75006 Paris. Tél. 01 44 07 47 70.

Tous droits de traduction, d'adaptation et de reproduction par tous procédés, réservés pour tous pays.

Toute reproduction ou représentation intégrale ou partielle, par quelque procédé que ce soit, des pages publiées dans le présent ouvrage, faite sans l'autorisation de l'éditeur est illicite et constitue une contrefaçon. Seules sont autorisées, d'une part, les reproductions strictement réservées à l'usage privé du copiste et non destinées à une utilisation collective et, d'autre part, les courtes citations justifiées par le caractère scientifique ou d'information de l'œuvre dans laquelle elles sont incorporées (art. L. 122-4, L. 122-5 et L. 335-2 du Code de la propriété intellectuelle).

© 2015, Elsevier Masson SAS. Tous droits réservés

ISBN : 978-2-294-72480-0

e-ISBN : 978-2-294-73865-4

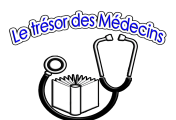Elsevier Masson SAS, 62, rue Camille-Desmoulins, 92442 Issy-les-Moulineaux cedex

[www.elsevier-masson.fr](http://www.elsevier-masson.fr)

Retrouvez plus de livres médicaux à télécharger gratuitement et exclusivement sur :

| [www.facebook.com/LeTresorDesMedecins](https://www.facebook.com/LeTresorDesMedecins) | [www.facebook.com/groups/LeTresorDesMedecins](https://www.facebook.com/groups/LeTresorDesMedecins) |

| <https://t.me/LeTresorDesMedecins> | <http://letresordesmedecins.blogspot.com> |





# L'esprit de la collection *ECNintensif*

Chers étudiants,

Le mode de validation des ECN a changé (BO du 16 mai 2013) : dans ce contexte, cette nouvelle collection *ECNintensif*, que nous sommes heureux de vous présenter, met à votre disposition toute une batterie d'entraînements variés, conformes au programme du DFASM et aux nouvelles épreuves ECNi : dossiers progressifs, également en ligne, pour vous tester dans les conditions réelles, questions isolées QCM ou QROC, et, selon les ouvrages, TCS ou LCA.

Nous avons conçu ces livres comme un outil de travail essentiel et complet pour vos révisions, en nous inspirant de nos attentes lorsque nous étions à votre place. Nous avons voulu créer des ouvrages dont nous rêvions à cette époque.

La préparation aux ECN est une épreuve longue et angoissante. La masse de connaissances à acquérir est énorme et son apprentissage est un défi. Le temps est difficile à gérer : malgré les deux années de préparation dont on dispose, tout passe toujours trop vite. Enfin, le choix parmi les ouvrages proposés est difficile. Qui n'a pas hésité une heure, voire plus, dans une librairie médicale spécialisée, entre différents ouvrages plus alléchants les uns que les autres, pour au final toujours se demander s'il a fait le bon choix ? La qualité et la validité de l'information procurée sont au centre de vos préoccupations, nous le savons.

C'est pourquoi nous avons voulu allier dans ces ouvrages l'expérience de jeunes internes brillants, encore formatés au concours et qui ont su s'adapter pour vous aux nouveaux types de questions, à l'expertise des collègues de spécialité, afin de vous procurer de solides informations.

Les ouvrages de cette nouvelle collection sont tous relus et validés par les enseignants de la spécialité concernée, vous offrant ainsi des contenus solides et de qualité afin que vous soyez certains de vous entraîner de façon efficace et utile pour les iECN.

Au-delà des exercices proposés, ces ouvrages allient la précision des corrections aux fiches de synthèse qui vous permettent de revoir rapidement les points essentiels des items abordés au fur et à mesure de votre entraînement.

L'étudiant se préparant au concours est un sportif de haut niveau. Au même titre que l'apprentissage des cours, nous sommes convaincus que l'entraînement répété est une des clés essentielles de la réussite, car il permet d'améliorer son score, son temps, son classement.

Vous serez les premiers à découvrir le nouvel ECN : dans cette collection, comme vous le constaterez, qui se démarque des autres collections d'entraînements existantes par le label des collègues, gage de la qualité des contenus et par la diversité des exercices, conformes au programme et aux épreuves des ECN 2016, toutes les conditions sont réunies pour que vous soyez le mieux préparé possible.

Votre succès est l'objectif de notre travail.

Bon travail et bon courage.

Clément Cholet & Pierre Seners

Retrouvez plus de livres médicaux à télécharger gratuitement et exclusivement sur :

| [www.facebook.com/LeTrésorDesMedecins](https://www.facebook.com/LeTrésorDesMedecins) | [www.facebook.com/groups/LeTrésorDesMedecins](https://www.facebook.com/groups/LeTrésorDesMedecins) |

| <https://t.me/LeTrésorDesMedecins> | <http://letresordesmedecins.blogspot.com> |

LeTrésorDesMedecins



This page intentionally left blank



| [www.facebook.com/LeTrésorDesMedecins](http://www.facebook.com/LeTrésorDesMedecins) | [www.facebook.com/groups/LeTrésorDesMedecins](http://www.facebook.com/groups/LeTrésorDesMedecins) | <https://t.me/LeTrésorDesMedecins> | <http://letresordesmedecins.blogspot.com> |

Retrouvez plus de livres médicaux à télécharger gratuitement et exclusivement sur :

| [www.facebook.com/LeTrésorDesMedecins](http://www.facebook.com/LeTrésorDesMedecins) | [www.facebook.com/groups/LeTrésorDesMedecins](http://www.facebook.com/groups/LeTrésorDesMedecins) |

| <https://t.me/LeTrésorDesMedecins> | <http://letresordesmedecins.blogspot.com> |

Le Trésor des Médecins



[facebook.com/LeTrésorDesMedecins](http://www.facebook.com/LeTrésorDesMedecins)



# Remerciements

Je remercie tous les membres du collège des enseignants de neurologie, et tout particulièrement le Professeur Mathieu Zuber, pour leur soutien et leur relecture attentive de cet ouvrage.

Je remercie le Professeur Jean-François Meder, chef du service de neuroradiologie du Centre Hospitalier Sainte-Anne, pour son aide précieuse dans le choix des imageries présentées dans cet ouvrage.

Merci au Pr Fernando Pico, chef de service de neurologie de l'hôpital de Versailles, pour m'avoir fait découvrir et aimer la neurologie au cours de mon externat. Je me souviendrai encore longtemps des visites très formatrices au lit des patients !

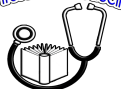Merci à tous les médecins que j'ai rencontrés au fil de mes années d'interne et qui ont participé à ma formation médicale et humaine : service de neurologie de Versailles (Pr Pico), Lariboisière (Pr Chabriat), Kremlin-Bicêtre (Pr Adams), Ste Anne (Pr Mas) et St Antoine (Prs Alamowitch et Levy).

Enfin, je remercie tous mes co-internes qui ont participé à la relecture des dossiers de cet ouvrage (Pauline, Adeline, Candice, Gaspard, Stephen, Pierre et Dan).

**Pierre Seners**

Je remercie Pierre Seners de m'avoir associé à ce projet qu'il a su mener à terme avec intelligence et délicatesse. Je remercie aussi les docteurs Pallud et Navarro pour leur accompagnement dans mes premiers pas en Neurochirurgie. Enfin, et surtout, je remercie ma femme Eva qui m'a toujours soutenu dans mes choix.

**Jean-François Llitjos**



This page intentionally left blank



| [www.facebook.com/LeTresorDesMedecins](http://www.facebook.com/LeTresorDesMedecins) | [www.facebook.com/groups/LeTresorDesMedecins](http://www.facebook.com/groups/LeTresorDesMedecins) | <https://t.me/LeTresorDesMedecins> | <http://letresordesmedecins.blogspot.com> |

Retrouvez plus de livres médicaux à télécharger gratuitement et exclusivement sur :

| [www.facebook.com/LeTresorDesMedecins](http://www.facebook.com/LeTresorDesMedecins) | [www.facebook.com/groups/LeTresorDesMedecins](http://www.facebook.com/groups/LeTresorDesMedecins) |

| <https://t.me/LeTresorDesMedecins> | <http://letresordesmedecins.blogspot.com> |

Le trésor des Médecins



[facebook.com/LeTresorDesMedecins](http://www.facebook.com/LeTresorDesMedecins)



# Préface

La neurologie, spécialité réputée difficile auprès des étudiants en médecine, devrait particulièrement bénéficier du principe des dossiers progressifs tel que le prévoit le nouvel ECN. L'introduction de séquences vidéo et les aller-retours entre examen clinique et résultats complémentaires (neurophysiologie, imagerie du névraxe) sont autant de façons d'approcher les situations diagnostiques en collant plus à la réalité qu'avec les dossiers antérieurs, de conception très linéaire.

Cet ouvrage d'excellente facture, rédigé avec soin par Pierre Seners et Jean-François Llitjos, offre une vaste gamme de dossiers progressifs. Il répond aux exigences du nouvel ECN et les cas cliniques qui y sont développés, illustratifs des situations les plus fréquemment rencontrées en neurologie, permettront à l'étudiant de fin de 2<sup>ème</sup> cycle un véritable entraînement en vue de se préparer à l'examen qui conditionne son orientation professionnelle. Les corrections, avec les explications, fournissent de nombreuses occasions de revoir telle ou telle connaissance oubliée. Au-delà de cette préparation, l'étudiant aura aussi l'occasion de parfaire sa formation à la pratique du soin. Car, au travers de ces dossiers, c'est toute la richesse de la spécialité neurologique qui transparaît : précision du raisonnement syndromique, entrecroisement des hypothèses cliniques et paracliniques, importance des bases anatomiques et physiologiques, avancées thérapeutiques multiples.

Le Collège des Enseignants de Neurologie ne peut donc que soutenir les objectifs de cet ouvrage, et a décidé de lui apporter une contribution réelle : chacun des dossiers a été relu par un membre du bureau du CEN, de manière à accorder les messages avec ceux qui sont prodigués lors des enseignements de faculté. Il pourra être ainsi largement recommandé, venant en complément du référentiel national rédigé par les membres du CEN. Les auteurs peuvent être félicités et remerciés pour leur participation fort utile à la formation en neurologie.

Il reste pour l'étudiant à s'entraîner, à annoter, à reprendre dans ses ouvrages de références les points les moins bien compris, à vérifier plus tard qu'il n'a pas oublié le principe de tel ou tel raisonnement : il peut être certain que le présent ouvrage l'aidera à progresser.

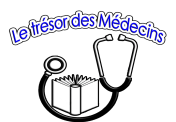**Pr Mathieu Zuber**

Président du Collège des Enseignants de Neurologie

Retrouvez plus de livres médicaux à télécharger gratuitement et exclusivement sur :

| [www.facebook.com/LeTrésorDesMedecins](http://www.facebook.com/LeTrésorDesMedecins) | [www.facebook.com/groups/LeTrésorDesMedecins](http://www.facebook.com/groups/LeTrésorDesMedecins) |

| <https://t.me/LeTrésorDesMedecins> | <http://letresordesmedecins.blogspot.com> |





This page intentionally left blank





# Abréviations

<b>AA</b>	air ambiant
<b>Ac</b>	anticorps
<b>ACFA</b>	arythmie cardiaque par fibrillation auriculaire
<b>ACSOS</b>	agression cérébrale secondaire d'origine systémique
<b>AIC</b>	accident ischémique cérébral
<b>AINS</b>	anti-inflammatoires non stéroïdiens
<b>AIT</b>	accident ischémique transitoire
<b>ALAT</b>	alanine aminotransférase
<b>ALD</b>	affection longue durée
<b>ANCA</b>	anticorps anticytoplasme des polynucléaires neutrophiles
<b>ARA</b>	antagonistes des récepteurs de l'angiotensine
<b>ARM</b>	angiographie par résonance magnétique
<b>ASAT</b>	aspartate aminotransférase
<b>AVC</b>	accident vasculaire cérébral
<b>AVK</b>	antivitamine K
<b>BHC</b>	barrière hémato-encéphalique
<b>CBH</b>	Claude-Bernard-Horner (signe de)
<b>CRP</b>	<i>C-reactive protein</i>
<b>CV</b>	capacité vitale
<b>DCI</b>	dénomination commune internationale
<b>DFG</b>	débit de filtration glomérulaire
<b>DMLA</b>	dégénérescence maculaire liée à l'âge
<b>ECBU</b>	examen cytot bactériologique des urines
<b>ECG</b>	électrocardiogramme
<b>EDSS</b>	<i>expanded disability status scale</i>
<b>ENMG</b>	électroneuromyogramme
<b>EPP</b>	électrophorèse des protéines plasmatiques
<b>EVA</b>	échelle visuelle analogique
<b>FC</b>	fréquence cardiaque
<b>FDRV</b>	facteur de risque vasculaire
<b>FR</b>	fréquence respiratoire
<b>GAFA</b>	glaucome aigu par fermeture de l'angle
<b>GB</b>	globule blanc
<b>GGT</b>	gamma glutamyl transférase
<b>GR</b>	globule rouge
<b>Hb</b>	hémoglobine
<b>HBP</b>	hypertrophie bénigne de prostate
<b>HBPM</b>	héparine de bas poids moléculaire
<b>HDL</b>	<i>high density lipoprotein</i>
<b>HED</b>	hématome extradural
<b>HLH</b>	hémianopsie latérale homonyme
<b>HM</b>	hémorragie méningée
<b>HSD</b>	hématome sous-dural
<b>HSV</b>	herpes simplex virus
<b>HTA</b>	hypertension artérielle
<b>HTIC</b>	hypertension intracrânienne
<b>IEC</b>	inhibiteur de l'enzyme de conversion
<b>IHS</b>	<i>International Headache Society</i>
<b>IM</b>	intramusculaire
<b>IMAO</b>	inhibiteur de monoamine oxydase
<b>IMC</b>	indice de masse corporelle
<b>INR</b>	<i>international normalized ratio</i>
<b>IRM</b>	imagerie par résonance magnétique
<b>IV</b>	intraveineux
<b>IVSE</b>	intraveineux à la seringue électrique

<b>LCS</b>	liquide cérebrospinal
<b>LDH</b>	lactate déshydrogénase
<b>LDL</b>	<i>low density lipoprotein</i>
<b>LEMP</b>	leucoencéphalopathie multifocale progressive
<b>MCA</b>	myélopathie cervicarthrosique
<b>MI</b>	membre inférieur
<b>MMSE</b>	<i>mini-mental state examination</i>
<b>MPI</b>	maladie de Parkinson idiopathique
<b>MS</b>	membre supérieur
<b>MSD</b>	membre supérieur droit
<b>NASCET</b>	<i>North American Symptomatic Carotid Endarterectomy Trial</i>
<b>NCB</b>	névralgie cervico-brachiale
<b>NFS</b>	numération formule sanguine
<b>NIHSS</b>	<i>National Institute of Health Stroke Score</i>
<b>NORB</b>	névrite optique rétrobulbaire
<b>PAD</b>	pression artérielle diastolique
<b>PAL</b>	phosphatase alcaline
<b>PA</b>	pression artérielle
<b>PAS</b>	pression artérielle systolique
<b>PCI</b>	perte de connaissance initiale
<b>PCR</b>	<i>polymerase chain reaction</i>
<b>PNN</b>	polynucléaire neutrophile
<b>PO</b>	<i>per os</i>
<b>PPC</b>	pression de perfusion cérébrale
<b>PRN</b>	polyradiculonévrite aiguë
<b>PMZ</b>	pas mis zéro
<b>PPSB</b>	Prothrombine Proconvertine Stuart B
<b>RCP</b>	réflexe cutané plantaire
<b>RCP</b>	réunion de concertation pluridisciplinaire
<b>ROT</b>	réflexe ostéotendineux
<b>SAU</b>	service d'accueil des urgences
<b>SC</b>	sous-cutané
<b>SEP</b>	sclérose en plaques
<b>SIADH</b>	syndrome de sécrétion inappropriée d'hormone antidiurétique
<b>SLA</b>	sclérose latérale amyotrophique
<b>SNC</b>	système nerveux central
<b>SPE</b>	sciatique poplitée externe (nerf)
<b>TCA</b>	temps de céphaline activée
<b>TDM</b>	tomodensitométrie
<b>TP</b>	taux de prothrombine
<b>TSA</b>	troncs supra aortiques
<b>TSH</b>	<i>thyroid stimulating hormone</i>
<b>TVC</b>	thrombose veineuse cérébrale
<b>UPDRS</b>	<i>Unified Parkinson Disease Rating Scale</i>
<b>USINV</b>	unité de soins intensifs neurovasculaires
<b>VGM</b>	volume globulaire moyen
<b>VHB</b>	virus de l'hépatite B
<b>VHC</b>	virus de l'hépatite C
<b>VIH</b>	virus de l'immunodéficience humaine
<b>VS</b>	vitesse de sédimentation



# Table des matières

Des compléments numériques sont associés à cet ouvrage. Il s'agit de vidéos accessibles soit par flashcodes soit via le site [www.em-consulte.com/e-complement/472480](http://www.em-consulte.com/e-complement/472480).

Ces vidéos se retrouvent aussi dans la version en ligne des dossiers progressifs.

L'esprit de la collection <i>ECNintensif</i> .....	V
Remerciements .....	VII
Préface .....	IX
Abréviations .....	XI
Note au lecteur sur les barèmes et le principe retenu dans l'ouvrage .....	XV

## I Énoncés

1 Cas cliniques .....	3
2 QCM .....	41
3 Test de concordance de script (TCS) .....	55

## II Corrigés

4 Cas cliniques corrigés .....	73
5 QCM corrigés .....	129
6 Tests de concordance de script : corrigé .....	135



# Note au lecteur sur les barèmes et le principe retenu dans l'ouvrage

## Dossiers Cliniques

### • Questions sous forme de QRM :

Aux ECNi, le score des questions à réponses multiples est fondé sur le nombre de discordances entre les réponses de l'étudiant et la grille de correction.

**Une discordance** (un item attendu n'a pas été coché, ou un item non attendu a été coché)

Les questions peuvent proposer de 5 à 8 items. Pour une QRM comportant 5 items et notée sur 10 points :

- en l'absence de discordance, l'étudiant a la note maximale (donc 10 points),
- dans le cas d'1 discordance, la note est divisée par 2 (elle passe donc de 10 points à 5 points),
- dans le cas de 2 discordances, la note est divisée par 5 (elle passe donc de 10 points à 2 points).

Dans le cas de 3 discordances ou plus, la note est de zéro. En l'absence de réponse, la note est de zéro.

Notez que sur un support papier, les dossiers peuvent apparaître moins « progressifs » qu'ils ne le seront le jour des ECNi.

Ce barème peut être modifié selon les mêmes Principes pour des questions à plus de 5 items.

### • Questions sous forme de QROC :

Le nombre de points fonctionne par mots-clés trouvés.

Une réponse peut être indispensable (PMZ) ou inacceptable (SMZ). En cas d'erreur sur cet item cela entraîne un zéro à la question. Aux ECNi le nombre de mots attendus aux QROC ne dépassera pas 2–3. Dans cet ouvrage, ce nombre est fréquemment dépassé pour des raisons pédagogiques.

**Dans le cadre des ouvrages de la collection *ECNintensif*, nous avons noté chaque dossier progressif sur 100 points. Pour s'autoévaluer, il faut appliquer les règles mentionnées ci-dessus. Les dossiers sont accessibles en ligne également et permettent un calcul automatique des scores aux QRM.**

### TCS

Exemple d'établissement des scores à partir d'un panel de 10 experts.

À l'heure de l'édition, le modèle de notation exact des TCS n'est pas encore consensuel, l'étudiant pourra consulter les textes officiels qui paraîtront à l'avenir pour pouvoir bénéficier de la méthode exacte de notation.

	-2	-1	0	+1	+2	Commentaires
Nombre de réponses parmi les membres du panel	0	0	5	4	1	Identifier la réponse la plus choisie (ici la valeur 0)
Mécanisme de création des scores	0	0	5/5	4/5	1/5	Division par le nombre de membres ayant donné la réponse la plus choisie (5 ici)
Crédit pour l'item	0	0	1	0,8	0,2	Points obtenus par l'étudiant pour cet item



This page intentionally left blank



# Énoncés





This page intentionally left blank

# Cas cliniques<sup>1</sup>

## Cas clinique 1 – QCM ++

Vous êtes appelé aux urgences pour une jeune patiente de 22 ans qui présente un trouble de la marche évoluant depuis 3 jours.

L'externe qui prend en charge la patiente vous donne les éléments suivants :

- antécédents : un épisode de diplopie il y a 6 mois, résolutif en 5 jours ; un épisode de baisse de l'acuité visuelle gauche il y a 2 ans, régressif en 10 jours (examen ophtalmologique normal) ;
- histoire actuelle :
  - épisode infectieux ORL il y a 15 jours,
  - paresthésies ascendantes ayant débuté aux pieds et remontant actuellement jusqu'à mi-bras avec une sensation d'étau. La marche est également très instable,
  - l'examen trouve un signe de Romberg non latéralisé, une hypopallesthésie des membres inférieurs sans déficit moteur.

### Question 1

Quel(s) diagnostic(s) évoquez-vous pour l'épisode actuel ?

- A** polyradiculonévrite aiguë
- B** compression médullaire
- C** syndrome de la queue de cheval
- D** myélite

L'externe vous dit que les ROT sont tous abolis, que les RCP sont en flexion et qu'il n'existe pas de niveau sensitif.

### Question 2

Quelle(s) est(sont) la(les) affirmation(s) exacte(s) ?

Il peut s'agir d'une...

- A** polyradiculonévrite aiguë
- B** atteinte du système nerveux central
- C** atteinte principalement des grosses fibres du système nerveux périphérique
- D** multinévrite

En reprenant l'examen, vous constatez que les ROT sont en fait présents et symétriques aux quatre membres (plutôt vifs), les RCP indifférents.

### Question 3

Où situez-vous la lésion ?

- A** moelle cervicale, cordonale postérieure
- B** bulbaire
- C** moelle thoracique, partie antérieure
- D** cône terminal

**E** atteinte pluriradiculaire

**F** lésion cérébrale frontale droite

### Question 4

Quel est le premier examen à réaliser ?

- A** IRM cérébrale
- B** scanner du rachis complet
- C** IRM médullaire
- D** ponction lombaire
- E** scanner cérébral

Ci-joint (figures 1 et 2) les résultats de certains examens réalisés dans les 48 premières heures.

Biologie standard (NFS-plaquettes, CRP, ionogramme sanguin-créatinine, BHC, TP-TCA) normale.

### Question 5

Quel diagnostic évoquez-vous concernant les anomalies cérébrales ?

- A** hématomes cérébraux
- B** sclérose en plaques
- C** métastases cérébrales
- D** abcès cérébraux

### Question 6

Concernant l'imagerie médullaire, où localisez-vous la lésion ?

- A** C1-C2
- B** C2-C3
- C** C3-C4
- D** C4-C5

### Question 7

Quels autres examens vous semblent indispensables pour confirmer ce diagnostic ?

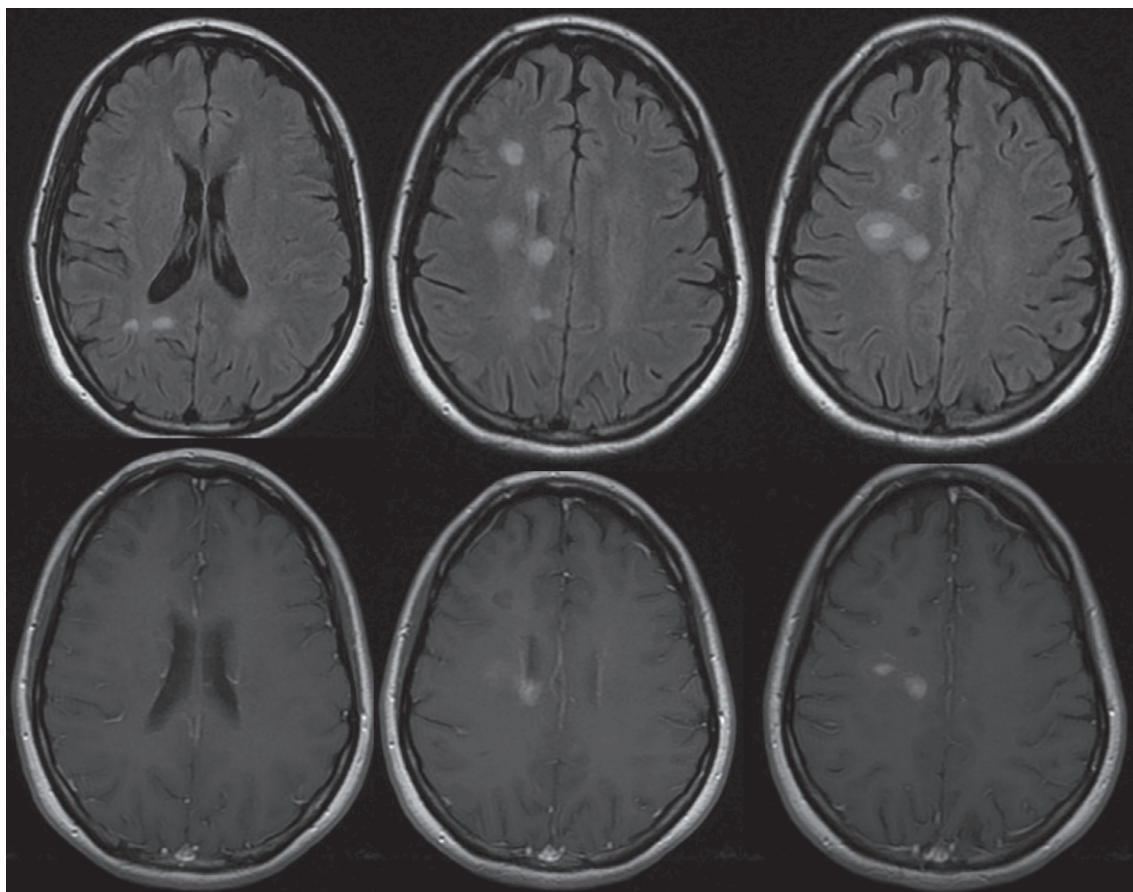
- A** aucun examen supplémentaire n'est nécessaire
- B** ponction lombaire
- C** potentiels évoqués visuels
- D** biopsie cérébrale stéréotaxique

### Question 8

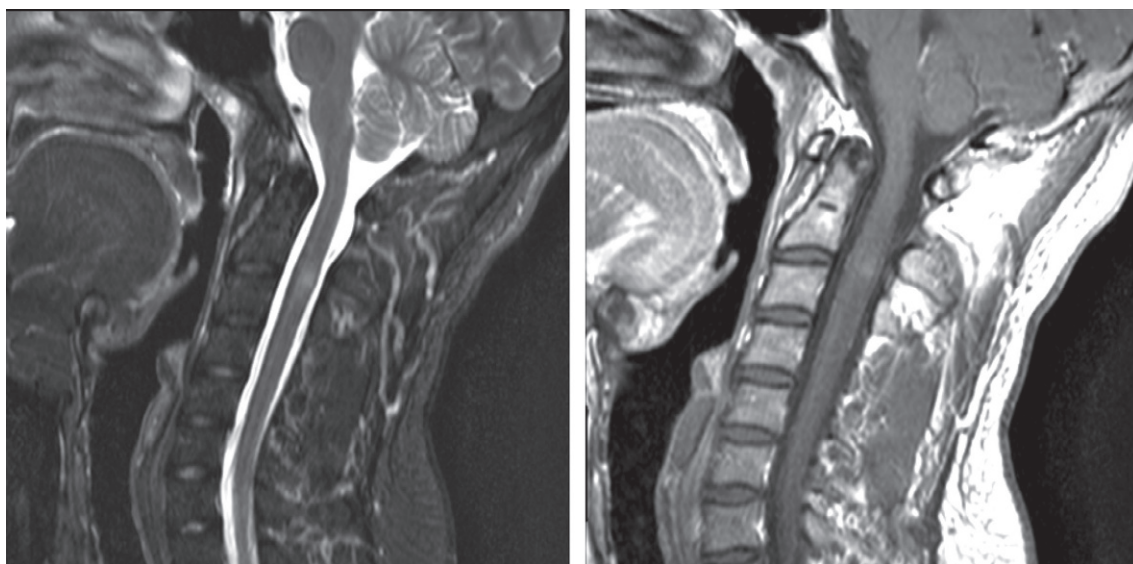
Si une ponction lombaire est réalisée, parmi les résultats suivants, le(s)quel(s) peut(peuvent) être compatible(s) avec le diagnostic évoqué (glycémie = 1 g/L) ?

- A** 2 GB, 0 GR, protéinorachie 0,27 g/L, glycorachie 0,6 g/L
- B** 20 GB (lymphocytes), 18 GR, protéinorachie 0,59 g/L, glycorachie 0,63 g/L
- C** 270 GB (60 % lymphocytes, 30 % PNN), protéinorachie 2,3 g/L, glycorachie 0,28 g/L
- D** 560 GB (90 % PNN), protéinorachie 1,8 g/L, glycorachie 0,18 g/L

<sup>1</sup> Des éléments de réponse pouvant apparaître au fil de la progression des dossiers, il est recommandé au lecteur de ne pas lire les questions à l'avance.



**Figure 1.**



**Figure 2.**

**Question 9**

Quel traitement proposez-vous ?

- A** antibiothérapie intraveineuse à large spectre
- B** cure d'immunoglobulines intraveineuse
- C** échanges plasmatiques
- D** bolus de corticoïdes à forte dose
- E** chimiothérapie anticancéreuse
- F** traitement chirurgical en urgence

**Cas clinique 2 – mixte ++**

Monsieur K., 64 ans, est amené par le SAMU aux urgences de votre hôpital à 12 h 15 pour une hémiparésie droite associée à une aphasie apparue brutalement à 10 h 45 ce matin. Il a pour seuls antécédents une hypertension artérielle traitée par inhibiteur calcique (aux alentours de 150/90 habituellement) et une hypertrophie bénigne de prostate. Il est droitier. Quand vous l'examinez à 12 h 50, il présente une hémiparésie droite prédominant au membre supérieur, une paralysie faciale droite centrale, une hémianopsie latérale homonyme droite, une hypoesthésie droite et

une aphasie type Broca. Son score NIHSS est à 15. Ses constantes sont les suivantes : PA = 165/100 à droite et 160/100 à gauche ; FC = 90/min ; T° = 36,7 °C ; SaO<sub>2</sub> = 98 % en air ambiant ; glycémie capillaire = 0,98 g/L. Vous suspectez un accident vasculaire cérébral.

**Question 1**

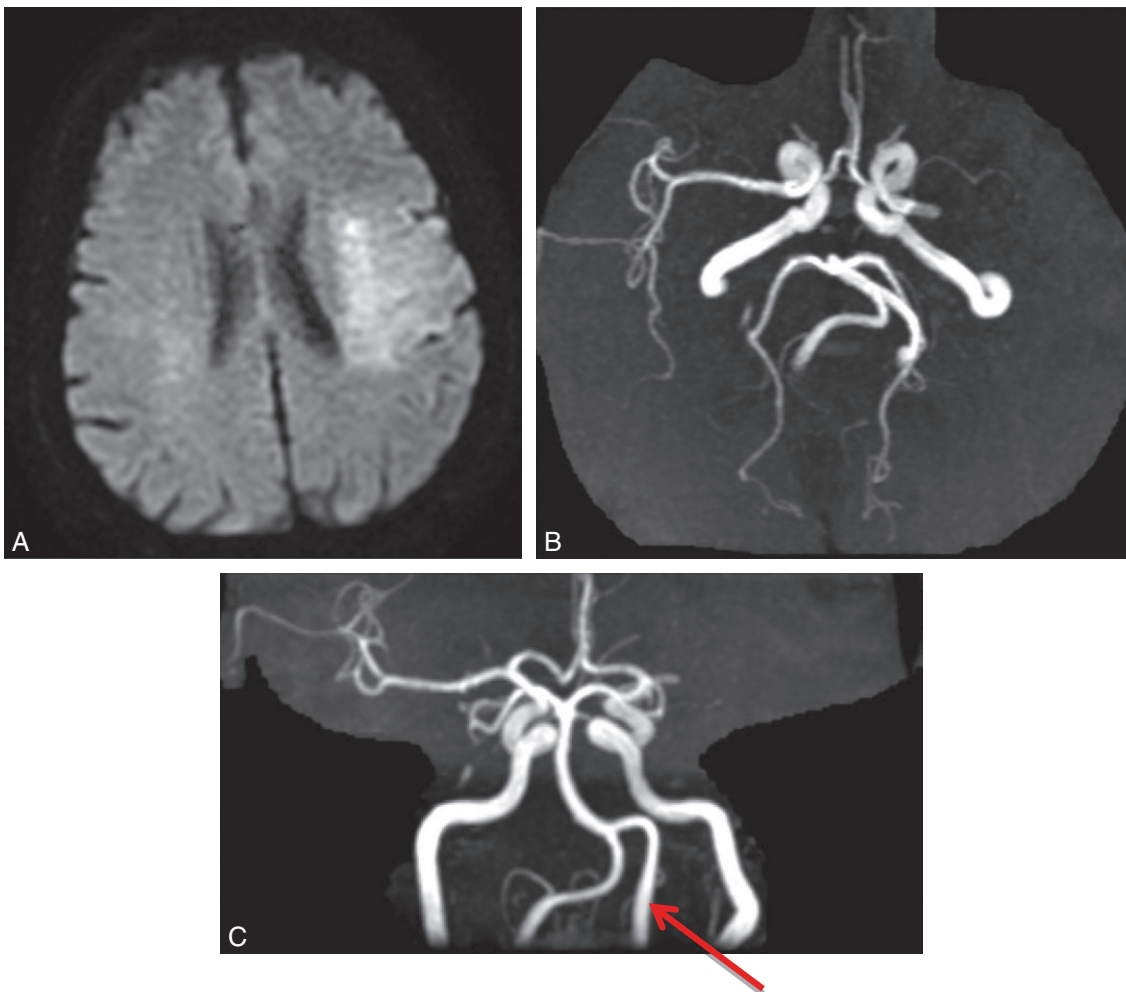
Le score NIHSS :

- A** est un score uniquement basé sur l'examen clinique
- B** est un score composite basé sur les antécédents, l'examen clinique et la biologie
- C** est un score rapidement réalisable et reproductible
- D** est un score très reproductible mais très long à calculer
- E** est utilisé pour toutes les pathologies neurologiques
- F** est utilisé uniquement pour les accidents vasculaires cérébraux
- G** plus il est élevé, plus l'atteinte est sévère
- H** plus il est faible, plus l'atteinte est sévère

**Question 2**

Quel examen réalisez-vous en urgence ?

L'imagerie suivante (figure 3) est réalisée en urgence.



**Figure 3.**



**Question 3**

Quelle(s) réponse(s) est(sont) exacte(s) ?

- A** l'image a est une coupe d'IRM cérébrale en séquence Flair
- B** l'image a est une coupe d'IRM cérébrale en séquence de diffusion
- C** l'image a est une coupe de scanner cérébral sans injection
- D** l'image a montre un hypersignal
- E** l'image a montre une hyperdensité
- F** l'image a montre une lésion du territoire de l'artère cérébrale postérieure
- G** l'image a montre une lésion du territoire de l'artère cérébrale antérieure
- H** l'image a montre une lésion du territoire de l'artère cérébrale moyenne
- I** les images b et c sont normales
- J** les images b et c montrent une occlusion artérielle
- K** la flèche rouge montre l'artère basilaire
- L** il s'agit d'un infarctus cérébral
- M** il s'agit d'un hématome cérébral

Vous obtenez les résultats du bilan biologique standard à 12 h 35, dont tous les paramètres sont dans les normes (NFS-plaquettes, TP-TCA, ionogramme sanguin-urée-créatininémie). Ci-joint l'ECG (figure 4).

**Question 4**

Où hospitalisez-vous le patient ?

**Question 5**

Quel traitement administrez-vous ?

24 heures après l'admission, l'infirmière vous appelle car la pression artérielle est à 220/120 mmHg, alors qu'elle était autour de 160/90 mmHg toute la journée.

**Question 6**

Quelle(s) réponse(s) est(sont) exacte(s) ?

- A** il faut rechercher un globe urinaire
- B** il faut réaliser un électrocardiogramme
- C** il faut répéter l'examen neurologique et discuter une imagerie cérébrale de contrôle en fonction de l'examen

**D** il faut débiter sans attendre un traitement anti-hypertenseur *per os*

**E** il faut débiter sans attendre un traitement anti-hypertenseur IV

**F** une poussée hypertensive est normale chez ce patient et il ne faut rien faire

À 30 h, vous retrouvez le patient très somnolent lors de votre visite.

**Question 7**

Quelles causes peuvent expliquer cette aggravation ?

**A** transformation hémorragique

**B** récurrence ischémique

**C** œdème cérébral

**D** crise convulsive

**E** trouble métabolique

**F** fièvre ou infection

L'évolution clinique à J4 est favorable, avec un score NIHSS à 7/42 (parésie du MSD, HLH, hypoesthésie du MSD, persistance de quelques troubles phasiques). L'échographie-Doppler des troncs supra-aortiques montre une surcharge athéromateuse des carotides primitives sans plaque sténosante et l'échographie cardiaque montre une hypertrophie du ventricule gauche et une dilatation modérée de l'oreillette gauche. Bilan lipidique : triglycérides à 0,7 g/L, cholestérol total à 2,3 g/L, HDL-c à 0,5 g/L, LDL-c à 1,7 g/L. Glycémie à jeun à 0,9 g/L. Plusieurs ECG ont révélé un tracé identique à celui montré précédemment.

**Question 8**

Quelle étiologie retenez-vous finalement ?

**Question 9**

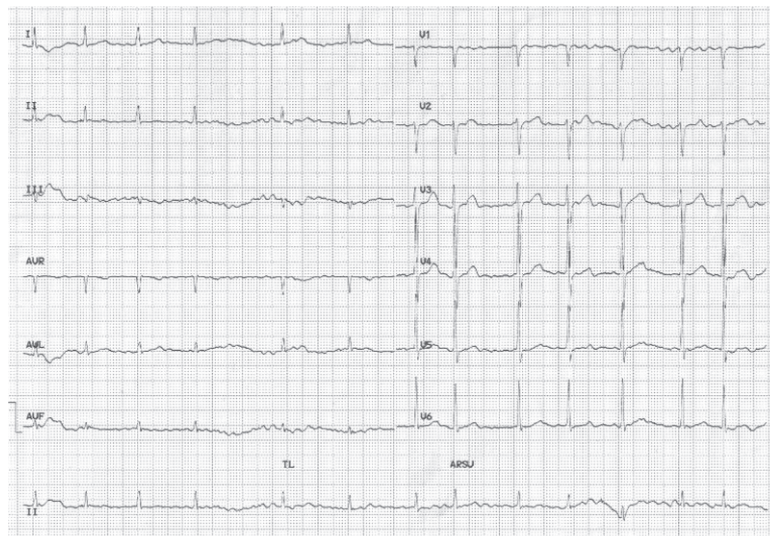
Quel traitement antithrombotique proposez-vous pour les premiers jours en prévention des récurrences ?

**Question 10**

Vous revoyez le patient 1 mois plus tard. Quels traitements sont nécessaires à ce stade en prévention des récurrences ?

**A** antivitamine K

**B** aspirine ou clopidogrel



**Figure 4.**

- C** antivitamine K + aspirine
- D** antivitamine K + aspirine + clopidogrel
- E** anti-hypertenseur ( $\beta$ -bloquant, IEC, ARA-II, inhibiteur calcique ou diurétique thiazidique) avec objectif de PA 140/90
- F** anti-hypertenseur ( $\beta$ -bloquant, IEC, ARA-II, inhibiteur calcique ou diurétique de l'anse) avec objectif de PA 120/60

### Cas clinique 3 – mixte +

Monsieur V., 81 ans, consulte accompagné de sa femme pour des chutes à répétition : la première est survenue il y a une semaine (sa tête a alors tapé contre un bureau) et il chute presque tous les jours depuis. Les chutes ont toutes un caractère mécanique, le patient trébuchant sur des objets ou se prenant les pieds dans les tapis. Il a pour antécédents : HTA, hypertrophie bénigne de prostate (HBP) non opérée, fracture ostéoporotique du col fémoral droit suite à une chute il y a 1 an et phlébite de la jambe droite en postopératoire.

Son traitement actuel est le suivant :

- Préviscan® 20 mg : 1 cp le soir (dernier contrôle d'INR à 3,5 il y a 2 mois) ;
- Omix® LP 0,4 mg : 1 cp/j ( $\alpha$ -bloquant) ;
- Coaprovel® 150/12,5 mg : 1 cp/j (diurétique thiazidique + ARA-II).

#### Question 1

Quels sont les trois principaux facteurs de gravité de chute que vous relevez dans cette observation ?

- A** caractère mécanique des chutes
- B** augmentation de la fréquence des chutes
- C** antécédent d'ostéoporose
- D** antécédent d'hypertrophie bénigne de prostate
- E** antécédent de phlébite
- F** traitement anticoagulant
- G** traitement anti-hypertenseur

À l'examen clinique vous retrouvez une marche à petits pas associée à une difficulté à passer des obstacles, une perte du ballant des bras prédominant à droite, un demi-tour décomposé. Les tests de Romberg et de station unipodale sont normaux. Il se plaint de quelques céphalées. Il mesure 1 m 80 pour 60 kg.

#### Question 2

Quel diagnostic neurologique syndromique évoquez-vous ?

#### Question 3

Parmi les signes cliniques suivants, lesquels cherchez-vous pour confirmer votre diagnostic syndromique ?

- A** hypertonie/rigidité plastique (en roue dentée) majorée à la manœuvre de Froment
- B** hypertonie/rigidité plastique majorée à la manœuvre de Stewart-Holmes
- C** ataxie à l'épreuve doigt-nez
- D** micrographie
- E** raréfaction du clignement palpébral
- F** tremblement d'attitude
- G** tremblement de repos
- H** tremblement aggravé par le calcul mental

- I** tremblement amélioré par le calcul mental
- J** difficulté de réalisation des mouvements alternatifs rapides
- K** signe de Romberg

Votre diagnostic syndromique se confirme.

#### Question 4

Parmi les éléments suivants, lesquels doivent remettre en cause la principale maladie dégénérative à l'origine de ce syndrome ?

- A** troubles sphinctériens précoces
- B** signes pseudo-bulbaires précoces
- C** troubles oculomoteurs
- D** réflexe palpébral inépuisable
- E** hypotension orthostatique sévère
- F** prise de neuroleptiques
- G** prise d'antidépresseurs
- H** syndrome cérébelleux
- I** syndrome pyramidal
- J** évolution rapide

Ces éléments sont absents chez votre patient.

#### Question 5

Quel type d'imagerie cérébrale réalisez-vous ? (réponse « aucune » possible)

Si vous avez réalisé un examen, il est normal.

#### Question 6

- a)** Quel traitement médicamenteux instaurez-vous ?
- b)** Quel autre médicament devez-vous y associer ?

#### Question 7

Quelle(s) autre(s) mesure(s) thérapeutique(s) vous paraît(paraissent) justifiée(s) ?

- A** arrêt des anticoagulants
- B** arrêt des anticoagulants mais remplacement par de l'aspirine
- C** supplémentation en calcium et vitamine D
- D** traitement par biphosphonates
- E** régime hypercalorique et hyperprotidique
- F** kinésithérapie pour travail

### Cas clinique 4 – QCM ++

Monsieur P., 63 ans, est admis dans votre service pour un déficit sensitivo-moteur hémicorporel gauche aux 3 étages survenu brutalement la veille au soir. Son épouse l'a conduit ce matin aux urgences devant la persistance du déficit.

Il a pour antécédent une consommation excessive d'alcool et une HTA mais a arrêté son traitement il y a 3 ans, car il « se sentait bien » et n'a pas consulté de médecin depuis.

À l'examen : tension artérielle à 165/100 mmHg ; T° = 36,8 °C ; FC = 75/min ; déficit hémicorporel gauche à 2/5 ; paralysie faciale gauche ; hémihypoesthésie gauche ; dysarthrie ; signe de Babinski à gauche ; poids 100 kg et taille 1 m 80.

Le bilan biologique réalisé en urgence (NFS-plaquettes, TP-TCA, ionogramme sanguin-urée-créatininémie) est normal.

Vous suspectez un accident vasculaire cérébral et vous réalisez l'imagerie ci-jointe (figure 5).

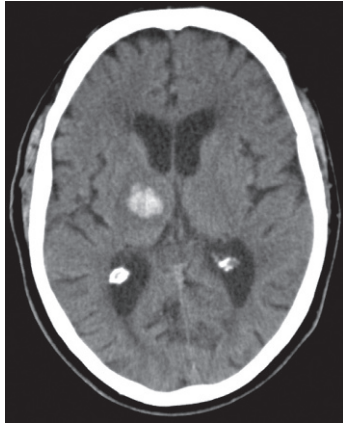


Figure 5.

**Question 1**

Quel est votre diagnostic ?

- A** accident ischémique cérébral sylvien profond droit
- B** hémorragie méningée
- C** impossible de conclure, une IRM est nécessaire
- D** hématome profond droit

**Question 2**

Quelle est votre prise en charge en urgence ?

- A** thrombolyse IV
- B** hospitalisation en soins intensifs de neurologie et surveillance tensionnelle
- C** artériographie en urgence pour embolisation
- D** administration de PPSB (facteurs de coagulation) en IV

Vous réalisez cet autre examen pour avancer dans le diagnostic étiologique (figure 6).

**Question 3**

Compte tenu du contexte clinique, à quoi correspondent les anomalies constatées sur l'IRM ?

- A** sclérose en plaques
- B** leucopathie vasculaire
- C** leucoencéphalopathie multifocale progressive (LEMP)
- D** lymphome cérébral

**Question 4**

Quel est le diagnostic étiologique le plus probable de cet hématome cérébral ?

- A** thrombose veineuse cérébrale
- B** maladie des petites artères cérébrale liée aux FDRV
- C** tumeur cérébrale
- D** malformation artérioveineuse
- E** endocardite infectieuse

**Question 5**

Par l'atteinte de quelle(s) structure(s) cérébrale(s) expliquez-vous l'état clinique du patient ?

- A** capsule interne
- B** noyau caudé
- C** capsule externe
- D** thalamus
- E** noyau lenticulaire

Un an plus tard le patient est hospitalisé pour la survenue brutale d'une hypoesthésie de l'hémicorps droit la veille au soir, qui persiste lorsque vous l'examinez. Un scanner cérébral sans injection réalisé aux urgences est normal.

**Question 6**

Quelle est l'étiologie la plus probable de ce nouveau déficit neurologique ?

- A** origine psychogène
- B** récurrence d'hématome cérébral
- C** infarctus cérébral lacunaire
- D** crise convulsive
- E** poussée de sclérose en plaques

Le patient revient à votre consultation 10 ans plus tard pour un tout autre problème.

Il a parfaitement bien récupéré de son déficit hémicorporel gauche raison pour laquelle il n'a pas jugé bon de venir vous revoir. Entre-temps, il a été suivi en cardiologie pour une arythmie cardiaque actuellement sous amiodarone et Préviscan®. Un diabète a également été diagnostiqué (dernière HbA1c à 8,7 %).

Il se plaint de paresthésies des deux pieds à type de fourmillements et de picotements évoluant depuis environ 4–5 ans, très invalidantes.

À l'examen, vous constatez une hypoesthésie thermalgique en chaussettes et une abolition des réflexes achilléens.

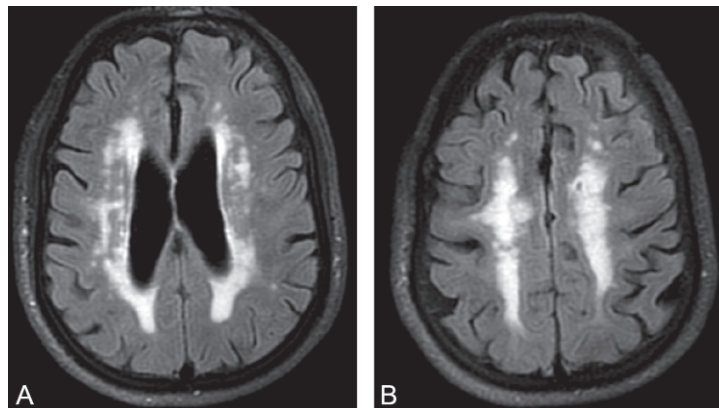


Figure 6.



**Question 7**

Quel est votre diagnostic syndromique ?

- A** mononeuropathie multiple
- B** polyneuropathie longueur dépendante
- C** polyradiculonévrite
- D** plexopathie
- E** méningoradiculite

**Question 8**

Quels types de fibres nerveuses sont majoritairement atteints ?

- A** fibres amyéliniques (type A $\delta$  et C)
- B** fibres amyéliniques (type A $\beta$ )
- C** grosses fibres myélinisées
- D** autres fibres

**Question 9**

Quelle(s) étiologie(s) peut(peuvent) expliquer la symptomatologie chez ce patient ?

- A** origine alcoolique
- B** origine iatrogène
- C** origine hypertensive
- D** origine diabétique

**Cas clinique 5 – mixte ++**

Vous recevez à 9 h 30 aux urgences, via les pompiers, une patiente gauchère âgée de 41 ans. Elle présente depuis 1 heure 30 minutes une céphalée d'apparition brutale, invalidante, alors qu'elle prenait sa douche. Le compte rendu d'intervention des pompiers stipule que son compagnon a entendu un hurlement brutal et qu'il a retrouvé la patiente prostrée sous l'eau chaude coulant encore, accroupie, se tenant la tête dans les mains. Cette patiente ne rapporte pas d'histoire de céphalée. Dans ses antécédents, on retrouve un tabagisme actif à 25 paquets-années, une hypertension artérielle non traitée. Il s'agit du premier épisode de ce type. Cliniquement, vous retrouvez une patiente prostrée, qui tourne le dos à la porte, les yeux fermés qu'elle n'ouvrira qu'à la stimulation douloureuse, repliée sur elle-même. Elle présente :

- une raideur de nuque modérée ;
  - des céphalées continues ;
  - pas de déficit sensitivo-moteur ;
  - pas de syndrome pyramidal ;
  - des pupilles bilatérales normoréactives symétriques ;
- Ses paroles sont incompréhensibles.

Alors que vous l'examinez, elle vomit à deux reprises. Ses paramètres vitaux sont : pouls = 102/min ; PA = 168/77 mmHg ; T° = 37,4 °C.

**Question 1**

Quel est le score de Glasgow de la patiente ?

**Question 2**

Quel diagnostic suspectez-vous ?

**Question 3**

Quel examen demandez-vous en première intention ?

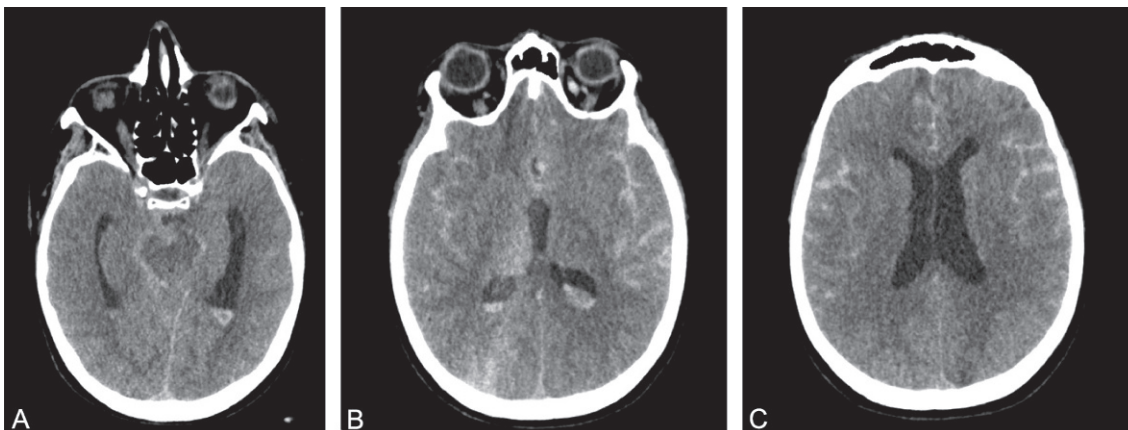
- A** scanner cérébral sans injection
- B** scanner cérébral sans injection puis angioscanner du polygone de Willis
- C** scanner cérébral sans injection puis angioscanner des troncs supra-aortiques
- D** ponction lombaire (après bilan d'hémostase)
- E** IRM cérébrale avec ARM du polygone de Willis
- F** IRM cérébrale avec ARM des troncs supra-aortiques
- G** artériographie cérébrale

**Question 4**

Si cet examen est normal et que vous décidez alors de réaliser une ponction lombaire : parmi les résultats suivants, le(s)quel(s) est(sont) compatible(s) avec le diagnostic ?

- A** 2 GB, 0 GR, protéinorachie 0,27 g/L, glycorachie 0,6 g/L
- B** 20 GB (lymphocytes), 18 GR, protéinorachie 0,59 g/L, glycorachie 0,63 g/L
- C** 270 GB (60 % lymphocytes, 30 % PNN), 10 GR, protéinorachie 2,3 g/L, glycorachie 0,28 g/L
- D** 560 GB (90 % PNN), 100 GR, protéinorachie 1,8 g/L, glycorachie 0,18 g/L
- E** 1 GB, 300 GR, protéinorachie 0,21 g/L, glycorachie 0,6 g/L

Voici quelques coupes de l'imagerie (figure 7) qui est finalement réalisée.

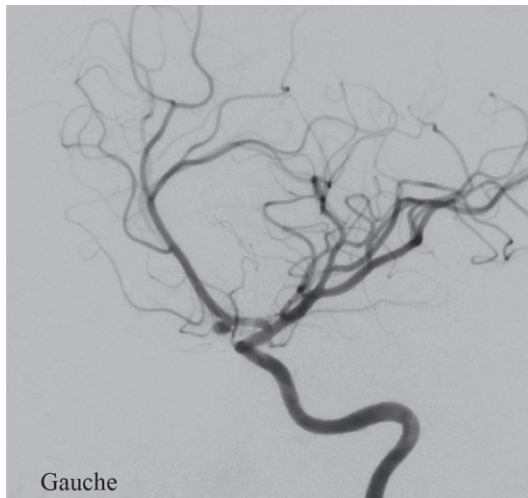


**Figure 7.**

**Question 5**

Quelles propositions sont exactes concernant l'analyse de cette imagerie ?

- A** scanner cérébral
  - B** IRM cérébrale
  - C** hyperdensité péripontique
  - D** hyperdensité périmesencéphalique
  - E** hyperdensité des vallées sylviennes
  - F** hyperdensité des sillons corticaux
  - G** hyperdensité dans le 3<sup>e</sup> ventricule
  - H** dilatation des cornes temporales des ventricules latéraux
  - I** confirme le diagnostic de thrombose veineuse cérébrale
  - J** confirme le diagnostic d'hématome sous-dural
  - K** confirme le diagnostic d'hémorragie méningée
- Une artériographie cérébrale est alors réalisée en urgence (figure 8).



**Figure 8.**

**Question 6**

Quelle anomalie est présente sur cette image ?

**Question 7**

Quels éléments de prise en charge sont indispensables dans les premiers jours ?

- A** hospitalisation en neurologie
- B** hospitalisation en réanimation neurochirurgicale
- C** hospitalisation en chirurgie vasculaire
- D** antalgiques (Exemple : aspirine 1 g, 4 fois/j)
- E** exclusion de l'anévrisme en urgence par voie chirurgicale ou endovasculaire
- F** exclusion de l'anévrisme sans urgence par voie chirurgicale ou endovasculaire
- G** prévention du vasospasme par  $\beta$ -bloquants
- H** prévention du vasospasme par inhibiteurs calciques
- I** prévention du vasospasme par IEC

Votre prise en charge est efficace, et la patiente est hospitalisée dans votre service.

Cinq jours plus tard, alors que les douleurs s'étaient amendées, la patiente vous signale une réascension de ses céphalées associées à des nausées. À l'examen

clinique, la patiente est somnolente et présente une hémiparésie gauche, une hypoesthésie de l'hémicorps gauche, des pupilles bilatérales normoréactives et isocores, ainsi qu'un discours difficile à comprendre avec des néologismes.

Ses paramètres vitaux sont : pouls = 84/min ; PA = 93/67 mmHg ; T° = 38,2 °C.

**Question 8**

Quel premier diagnostic évoquez-vous ?

- A** crise épileptique
- B** resaignement
- C** ischémie cérébrale d'origine embolique
- D** ischémie cérébrale par vasospasme

**Question 9**

Quel examen réalisez-vous en urgence ?

Votre prise en charge est efficace et l'évolution de la patiente est favorable. Elle retourne à son domicile après 22 jours dans votre service.

Vous la revoyez en consultation de suivi à 3 mois. Elle vous semble ralentie, avec une bradypsychie et entre difficilement dans votre cabinet avec une attitude voûtée et une marche à petits pas. Son compagnon vous raconte que ces symptômes sont apparus progressivement depuis 1 mois environ. Ce matin même, avant de venir à la consultation, il a dû lui changer ses vêtements après que la patiente a uriné sans s'en rendre compte.

**Question 10**

Quel est votre diagnostic ?

**Question 11**

Quel test thérapeutique permettra de le confirmer ?

**Question 12**

S'il est confirmé, quel traitement faut-il proposer à la patiente ?

## **Cas clinique 6 – mixte +**

Une patiente de 56 ans, droitrière, infirmière, sans aucun antécédent, vous est adressée pour des troubles de l'écriture et des céphalées diffuses qui lui enserrant la tête évoluant depuis une semaine, d'installation progressive. Elle ne prend aucun traitement et n'est pas tabagique. L'examen clinique retrouve chez cette patiente un déficit musculaire à prédominance brachio-faciale droite, ainsi qu'un déficit sensitif thermalgique droit prédominant sur la région brachiale. Elle a remarqué par ailleurs une vision double de certains objets lorsqu'elle regarde sur le côté droit, uniquement présente lorsqu'elle a les deux yeux ouverts. Ces céphalées sont essentiellement matinales, avec des vomissements matinaux qui la soulagent. Elle semble très gênée dans son activité professionnelle.

**Question 1**

Comment qualifiez-vous le trouble visuel de cette patiente ?

**Question 2**

Quel diagnostic syndromique reprenez-vous à la vue de l'ensemble de l'énoncé ?

**Question 3**

Vous réalisez un fond d'œil, quelles anomalies sont possibles dans le contexte ?

- A** œdème papillaire bilatéral de stase
- B** papille saillante à bords flous
- C** nodules cotonneux
- D** veines tortueuses dilatées
- E** hémorragies en flammèches
- F** exsudat blanc péripapillaire
- G** macula rouge cerise
- H** microanévrismes rétiens

**Question 4**

Parmi les affections suivantes, lesquelles peuvent être révélées par un syndrome d'hypertension intracrânienne ?

- A** méningite
- B** hydrocéphalie aiguë
- C** maladie de Parkinson
- D** infarctus lacunaire
- E** hématome sous-dural
- F** thrombose veineuse cérébrale
- G** tumeur cérébrale
- H** sclérose en plaques

Vous décidez de réaliser l'examen suivant (figure 9).

**Question 5**

Quelle(s) est(sont) la(les) affirmation(s) exacte(s) ?

- A** scanner cérébral sans et avec injection de produit de contraste
- B** IRM cérébrale sans et avec injection de produit de contraste, séquence T1
- C** IRM cérébrale sans et avec injection de produit de contraste, séquence Flair
- D** lésion de l'insula droite
- E** lésion de l'insula gauche
- F** lésion intraventriculaire
- G** effet de masse sur les ventricules latéraux
- H** engorgement sous-falcien

**Question 6**

Quels sont les trois diagnostics à évoquer devant cet aspect à l'imagerie ?

Le diagnostic d'abcès cérébral est écarté à l'aide des autres séquences IRM et de la biologie.

**Question 7**

Quels éléments de prise en charge vous paraissent nécessaires ?

- A** traitement anti-œdémateux par corticothérapie : Solumédrol® IV
- B** ponction lombaire évacuatrice pour soulager les céphalées
- C** prise en charge neurochirurgicale
- D** chimiothérapie d'emblée, en urgence
- E** transfert en unité de soins palliatifs

Le diagnostic de glioblastome est finalement retenu.

**Question 8**

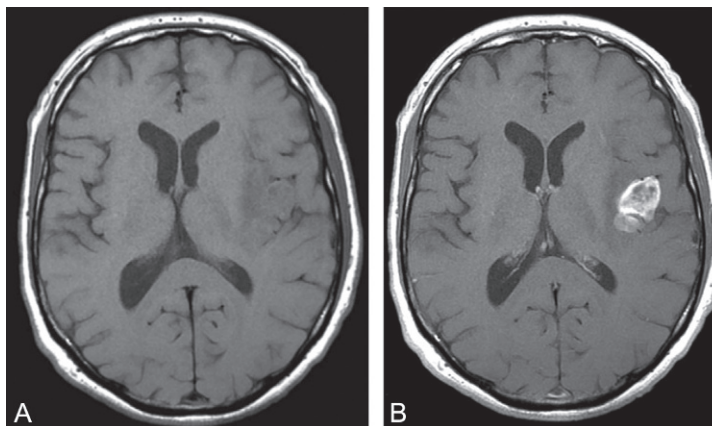
Quelles réponses sont exactes ?

- A** la réunion de concertation pluridisciplinaire est une obligation légale
- B** la consultation d'annonce est obligatoire
- C** la remise d'un projet personnalisé de soins est obligatoire
- D** la demande de prise en charge à 100 % doit être rédigée par le neurologue/cancérologue en charge du patient
- E** un soutien psychologique est obligatoire

Moins de 24 heures après sa prise en charge, la patiente va présenter de façon brutale, sans prodromes, un malaise sans perte de connaissance, avec sensation d'angoisse et impressions de déjà-vu, hypersalivation et pesanteur épigastrique remontant jusqu'à la gorge progressivement. La patiente semble très angoissée et va, quelques secondes après le début de cet épisode, présenter une difficulté à parler : elle prononce « stéthoscope » quand vous lui montrez votre marteau réflexe et dit « toilettes » au lieu de « lunettes ». Ces symptômes vont rapidement régresser, avec une fin brutale.

**Question 9**

Quelle est votre hypothèse diagnostique ?



**Figure 9.**

### Cas clinique 7 – QCM +++

Madame C., 31 ans, consulte aux urgences de votre hôpital pour des céphalées évoluant depuis 72 heures. Elle a pour antécédent une migraine sans aura et un tabagisme actif à 15 PA. Elle prend une pilule œstroprogestative depuis la naissance de sa deuxième fille, il y a 2 mois. Actuellement, les céphalées sont pulsatiles en hémicrânie gauche, intenses et accompagnées d'un vomissement ce matin au réveil. La patiente décrit ces céphalées comme inhabituelles par rapport à ses crises de migraine courantes car plus prolongées, plus intenses et non soulagées par les AINS. Elle est apyrétique.

Votre collègue a déjà réalisé un scanner cérébral non injecté qui est normal.

#### Question 1

Quelle affirmation vous paraît exacte ?

- A** il n'y avait pas d'indication à réaliser un scanner cérébral chez cette patiente qui a une nouvelle crise migraineuse remplissant les critères IHS
- B** le scanner cérébral sans injection est normal, le diagnostic de crise migraineuse est donc très probable
- C** la normalité du scanner cérébral est rassurante, il faut vite prescrire un triptan à la patiente pour soulager sa crise de migraine
- D** il faut réaliser une ponction lombaire, puis une IRM cérébrale ou un angioscanner cérébral en cas de normalité de la ponction lombaire

La patiente revient aux urgences de votre hôpital 3 jours plus tard pour une crise convulsive généralisée constatée une heure auparavant à son domicile par sa sœur.

Alors que vous vous apprêtez à l'examiner, elle présente à nouveau des mouvements tonico-cloniques des quatre membres.

#### Question 2

Quelle est votre attitude en urgence ? (la patiente n'est pas perfusée)

- A** protéger la patiente en éloignant tout objet à risque et attendre la fin de la crise
- B** administrer d'emblée 1 mg de clonazépam *per os*
- C** placer une canule de Guedel dans sa bouche pendant la crise
- D** injecter 10 mg IM de clonazépam

La crise cède rapidement avec un état post-critique d'environ 15 minutes. Alors que vous l'examinez 30 minutes plus tard, vous constatez un ralentissement psychomoteur important et un déficit moteur hémicorporel droit modéré (4/5) aux 3 étages. Les ROT sont plus vifs à droite qu'à gauche, les RCP indifférents; T° = 38,0 °C.

#### Question 3

Que faites-vous ? (une seule réponse)

- A** injection IV de clonazépam (1 mg) car état de mal épileptique partiel probable
- B** imagerie cérébrale en urgence
- C** ponction lombaire en urgence
- D** antibiothérapie probabiliste intraveineuse en urgence

Ci-joint (figure 10) l'imagerie cérébrale réalisée (sans injection).

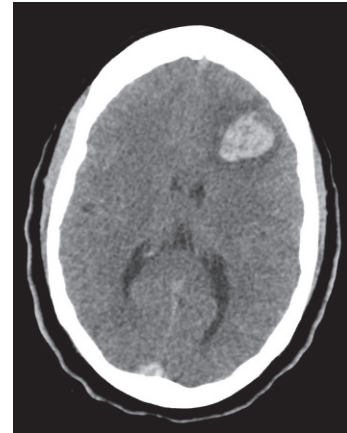


Figure 10.

#### Question 4

De quel type d'examen s'agit-il ?

- A** scanner cérébral
- B** IRM cérébrale

#### Question 5

Quelle est votre interprétation de l'imagerie ?

- A** méningiome frontal gauche
- B** abcès cérébral frontal gauche
- C** hématomé cérébral frontal gauche
- D** hématomé sous-dural frontal gauche
- E** tumeur calcifiée frontale gauche

#### Question 6

Quelle(s) étiologie(s) peut(peuvent) être à l'origine de cette lésion hémorragique ?

- A** endocardite infectieuse
- B** thrombophlébite cérébrale
- C** malformation artérioveineuse
- D** métastase cérébrale de mélanome

Finalement, le radiologue vous rappelle pour réaliser dans la foulée une IRM cérébrale dont vous voyez ci-dessous les principales images (figure 11).

#### Question 7

Quel est votre diagnostic étiologique final ?

- A** thrombose veineuse cérébrale
- B** endocardite infectieuse
- C** malformation artérioveineuse cérébrale
- D** tumeur cérébrale

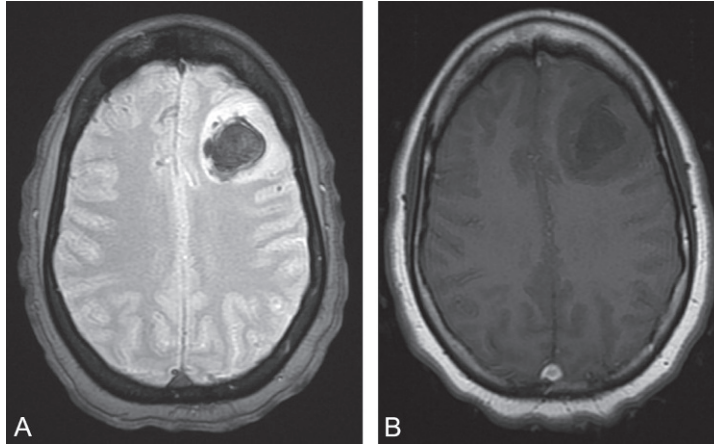
Vous retenez finalement le diagnostic de thrombose veineuse cérébrale.

#### Question 8

Quel(s) traitement(s) instaurez-vous en urgence ?

- A** amoxicilline + gentamycine IV
- B** anticoagulation à dose efficace
- C** prise en charge neurochirurgicale
- D** prise en charge endovasculaire interventionnelle
- E** benzodiazépine IV ou PO



**Figure 11.**

- a. Séquence T2 étoile.  
b. Séquence T1 sans injection.

Votre traitement est rapidement efficace et l'état de la patiente se normalise. Vous organisez un retour à domicile à J20 d'hospitalisation.

**Question 9**

Quelle information devez-vous donner à la patiente compte tenu des événements récents ?

- A** interdiction de conduire seule, mais possible si accompagnée
- B** contre-indication définitive à la conduite automobile
- C** contre-indication à la conduite automobile de nuit
- D** contre-indication à la conduite automobile jusqu'à nouvel ordre

**Cas clinique 8 – mixte +++**

Monsieur M., 71 ans, consulte pour des douleurs des membres inférieurs associées à une instabilité à la marche évoluant depuis environ 1 an, d'aggravation progressive. Ces douleurs sont très invalidantes, à type de brûlures et de décharges électriques au niveau des cuisses avec des sensations de picotements des pieds et des mains et une sensation d'étau au niveau des chevilles.

L'examen clinique montre : déficit moteur modéré à 4/5 en distal aux membres inférieurs ; ROT abolis aux MI, faibles aux MS ; hypoesthésie tactile et thermalgique des MI jusqu'aux genoux ; hypopallesthésie des MI prédominant aux chevilles touchant également les poignets ; erreurs bilatérales au sens de position du gros orteil ; difficultés au test de préhension aveugle. Signe de Romberg positif. La marche est instable, talonnante. Pas d'atteinte des nerfs crâniens. Le reste de l'examen général est sans anomalie.

**Question 1**

Quel est votre diagnostic syndromique ?

- A** polyneuropathie longueur dépendante
- B** polyradiculonévrite aiguë
- C** mononeuropathie multiple

- D** mononeuropathie
- E** syndrome de la queue de cheval
- F** compression médullaire

**Question 2**

Quel type de fibres nerveuses est atteint pour expliquer l'instabilité à la marche ?

- A** petites fibres amyéliniques
- B** grosses fibres myélinisées
- C** aucune des deux

**Question 3**

Quelles sont les deux grandes classes pharmacologiques efficaces sur les douleurs présentées par le patient ?

**Question 4**

Parmi les examens biologiques suivants, lesquels devez-vous demander en première intention devant ce type de tableau ?

- A** glycémie à jeun
- B** anticorps antinucléaires
- C** NFS
- D** sérologie *Campylobacter jejuni*
- E** TP-TCA
- F** recherche de cryoglobulinémie
- G** bilan hépatique
- H** créatininémie et calcul de la clairance
- I** CRP ou VS
- J** sérologie de Lyme
- K** TSH
- L** sérologie VIH, VHB, VHC

Les résultats du bilan suivant vous reviennent :

- ENMG, stimulodétection : ralentissement diffus des vitesses de conduction motrices et sensitives, allongement des latences motrices distales et des ondes tardives F motrices et présence de blocs de conduction moteurs. Absence de diminution d'amplitude des potentiels d'action ;
- analyse du LCS : deux hématies, un élément nucléé. Protéines à 0,75 g/L et glucose à 0,5 g/L ;
- le bilan biologique demandé est normal.

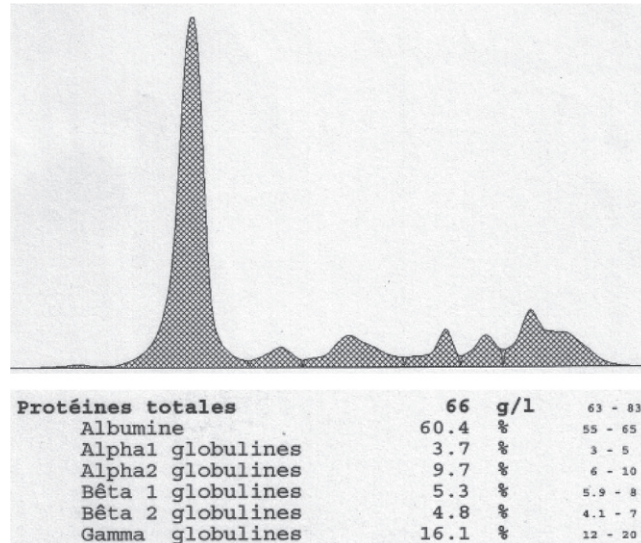


Figure 12.

Ci-joint (figure 12) le tracé d'électrophorèse des protéines plasmatiques.

**Question 5**

D'après l'analyse de l'ENMG, de quel type de neuropathie s'agit-il ?

- A** neuropathie axonale
- B** neuropathie démyélinisante
- C** neuropathie mixte

**Question 6**

Comment analysez-vous les résultats de la ponction lombaire ?

À la vue de tous ces éléments, vous retenir le diagnostic de polyradiculonévrite chronique.

**Question 7**

Quelle anomalie relevez-vous sur l'électrophorèse ?

- A** aucune anomalie
- B** hypoalbuminémie
- C** hypo-alpha-1-globulinémie
- D** pic d'allure monoclonale migrant dans les bêta-1-globulines
- E** pic d'allure monoclonale migrant dans les gamma-globulines

**Question 8**

Quels examens sont nécessaires pour compléter l'exploration de l'anomalie hématologique ?

- A** immunofixation/immuno-électrophorèse des protéines plasmatiques
- B** calcémie (+albumine)
- C** protéinurie des 24 h et immunofixation des protéines urinaires
- D** biopsie ostéomédullaire
- E** caryotype sanguin
- F** myélogramme
- G** PET-scan

Ce bilan revient normal hormis la mise en évidence d'une IgM kappa monoclonale à 4 g/L.

**Question 9**

Quel est votre diagnostic hématologique ?

- A** myélome multiple
- B** maladie de Waldenström
- C** gammapathie monoclonale de signification indéterminée
- D** lymphome

**Question 10**

Quel dosage biologique demandez-vous pour rechercher un lien entre la pathologie hématologique et neurologique ?

**Cas clinique 9 – mixte +**

Madame J., 29 ans, consulte pour des céphalées ayant débuté vers l'âge de 12 ans, unilatérales, pulsatiles, intenses, durant en moyenne 24 heures, très invalidantes. Leur fréquence est d'environ trois à quatre crises par mois.

Ces crises douloureuses sont souvent déclenchées le lendemain de soirée et par certains aliments. Elle prend de l'aspirine et de l'ibuprofène qui calment partiellement les symptômes.

Elle n'a aucun autre antécédent médical, hormis un tabagisme actif à 15 cigarettes/j et ne prend aucun autre traitement que l'aspirine, l'ibuprofène et une contraception œstroprogestative. L'examen neurologique est normal.

**Question 1**

Quel diagnostic évoquez-vous ?

- A** algie vasculaire de la face
- B** névralgie du trijumeau
- C** crises migraineuses
- D** céphalées de tension
- E** céphalées chroniques quotidiennes

**Question 2**

Quel examen complémentaire réalisez-vous ?

**Question 3**

Quel traitement de crise prescrivez-vous ?

**Question 4**

Vous prescrivez un traitement de fond : quelle(s) affirmation(s) est(sont) exacte(s) ?

- A** l'objectif est de diminuer la durée des crises
- B** l'objectif est de diminuer la fréquence des crises
- C** il faut prendre le traitement tous les jours
- D** il faut prendre le traitement dès le début de la crise
- E** le traitement peut être répété en cas de crise intense
- F** le propranolol est un traitement de fond de première intention
- G** l'amytriptiline est un traitement de fond de première intention
- H** la gabapentine est un traitement de fond de première intention

Six mois plus tard, vous recevez un appel de votre patiente, affolée, pour un trouble visuel de l'hémichamp droit régressif en 20 minutes environ, isolé.

**Question 5**

Quels sont les deux diagnostics à évoquer ?

**Question 6**

Parmi les éléments suivants, lequel(s) est(sont) plutôt en faveur du diagnostic d'aura migraineuse ?

- A** début brutal
- B** début progressif
- C** symptômes négatifs (« trou noir »)
- D** symptômes positifs (« points lumineux »)
- E** céphalées suivant les symptômes
- F** symptômes visuels suivis de symptômes sensitifs

**Question 7**

Quel examen complémentaire réalisez-vous ?

Vous perdez la patiente de vue et elle revient vous consulter à l'âge de 36 ans pour des céphalées plus sourdes présentes depuis plusieurs années, d'apparition progressive. Elles sont quotidiennes, diffuses, moins intenses que ses crises de migraines mais très invalidantes.

Elle n'a jamais pris le traitement de fond prescrit et consomme actuellement environ 15 comprimés de Relpax® (triptan) par mois et 6 comprimés d'Effergan® codéiné (paracétamol + codéine) par jour.

La patiente vous explique qu'elle a fait une grosse dépression il y a quelques mois et qu'elle est très pré-occupée par l'avenir de son fils en échec scolaire.

**Question 8**

Quel est votre diagnostic ?

**Question 9**

Quels sont les deux facteurs favorisants présents dans l'observation ?

**Question 10**

Quelles affirmations sont exactes ?

- A** introduire de la morphine car traitement actuel inefficace

- B** sevrage médicamenteux nécessaire : arrêt de tous les antalgiques
- C** introduire de l'amytriptiline (Laroxyl®) à posologie croissante
- D** débuter le traitement de fond non pris
- E** prise en charge psychologique/psychiatrique

**Cas clinique 10 – mixte ++**

Madame E., 71 ans, vient à votre consultation accompagnée de son mari pour des troubles de la mémoire. C'est surtout le mari de la patiente qui a motivé cette visite car la patiente ne trouve pas que ses symptômes soient inquiétants.

Tout a commencé, il y a 3–4 ans, par des oublis assez limités (prénoms des petits-enfants, rendez-vous, etc.) mais les symptômes se sont progressivement accentués (elle a, par exemple, récemment oublié une casserole sur le feu). Le mari est également inquiet, car il peut difficilement laisser sa femme sortir seule, celle-ci ayant tendance à se perdre.

Elle a pour antécédent une arythmie cardiaque par fibrillation auriculaire (ACFA) sous warfarine et une hypertension artérielle sous amlodipine.

À l'examen, la patiente est désorientée dans le temps et vous trouvez qu'elle bute sur quelques mots. Il n'y a pas de signe de localisation neurologique. L'examen général est sans anomalie.

**Question 1**

Quel est votre diagnostic syndromique ?

- A** syndrome confusionnel
- B** syndrome démentiel
- C** syndrome frontal
- D** syndrome amnésique
- E** syndrome dépressif

**Question 2**

Parmi les tests suivants, lesquels peuvent être utiles à réaliser lors de votre consultation ?

- A** score EDSS
- B** score UPDRS
- C** MMSE
- D** test de l'horloge
- E** test de fluence verbale
- F** test des 5 mots de Dubois
- G** échelle ADL-IADL
- H** score NIHSS
- I** échelle de Barthel

**Question 3**

Vous suspectez une maladie d'Alzheimer et réalisez un test des 5 mots pour évaluer le type d'atteinte mnésique. Quel résultat vous attendez-vous à retrouver dans le cadre de cette pathologie ?

- A** difficultés au rappel libre immédiat
- B** difficultés au rappel libre différé, non amélioré par l'indigage
- C** difficultés au rappel libre différé, amélioré par l'indigage



**Question 4**

Quelles explorations biologiques sont recommandées devant ce type de tableau ?

- A** NFS–plaquettes
- B** CRP
- C** TSH
- D** albumine
- E** B12-folates
- F**  $\beta$ 2-microglobuline
- G** électrophorèse de protéines plasmatiques
- H** sérologie syphilitique
- I** ionogramme sanguin–urée–créatininémie
- J** LDH
- K** marqueurs tumoraux

**Question 5**

Quel examen radiologique réalisez-vous ?

**Question 6**

Quelle autre exploration est fondamentale ?

Tous les examens sont en faveur d'une maladie d'Alzheimer. Le score MMSE est à 24.

**Question 7**

Comment annoncez-vous le diagnostic à la patiente et à sa famille ?

- A** dans le cadre d'une consultation prévue à cet effet
- B** l'annonce peut être faite par téléphone
- C** annonce faite par le médecin spécialiste en charge de la patiente
- D** annonce faite par le médecin traitant
- E** annonce explicite du diagnostic
- F** annonce faite au mari, qui peut se charger de l'annoncer à sa femme
- G** annonce faite au mari compte tenu des troubles cognitifs de la patiente
- H** annonce faite à la patiente
- I** pas d'information donnée au mari sans accord de la patiente
- J** proposer un deuxième rendez-vous

**Question 8**

Quel traitement médicamenteux instaurez-vous ?

Six mois plus tard vous revoyez la patiente aux urgences à la suite d'un traumatisme crânien après avoir glissé sous la douche. Elle est très confuse et présente un discret déficit de l'hémicorps gauche (figure 13).

L'urgentiste vous montre les résultats des examens suivants : Hb = 11,5 g/dL ; plaquettes = 179 000/mm<sup>3</sup> ; leucocytes = 3900/mm<sup>3</sup> ; urée = 9,3 mmol/L ; créatininémie = 100  $\mu$ mol/L ; INR = 3,51.

**Question 9**

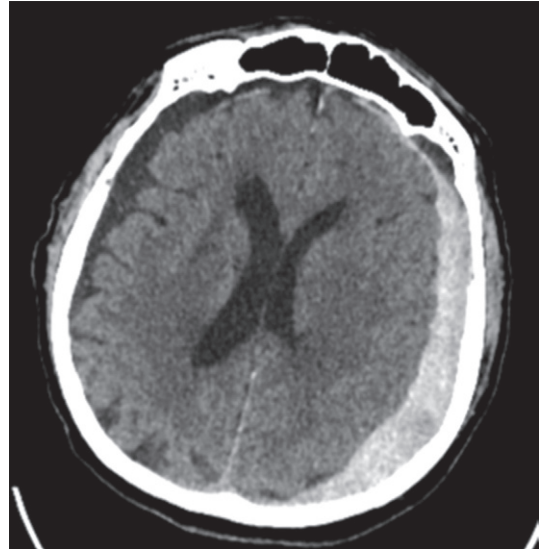
Quel est votre diagnostic ?

- A** hématome sous-dural
- B** hématome extradural
- C** hémorragie méningée
- D** empyème cérébral
- E** méningiome

**Question 10**

Quelle(s) est(sont) la(les) réponse(s) exacte(s) concernant la gestion des anticoagulants ?

- A** administration de 1 mg IV de vitamine K
- B** administration de 10 mg PO de vitamine K



**Figure 13.**

- C** administration de 1 g IV de vitamine K
- D** administration de concentré de complexe prothrombinique
- E** administration de plasma frais congelé
- F** administration de concentré plaquettaire
- G** pas de contrôle de l'INR
- H** contrôle de l'INR à 30 minutes

### Cas clinique 11 – QCM ++

Interne aux urgences, l'infirmière d'accueil vous informe qu'un nouveau patient de 50 ans vient d'arriver pour « une baisse de l'acuité visuelle de l'œil gauche » apparue brutalement il y a quelques heures. Elle vous dit qu'elle a examiné rapidement son œil et qu'il n'est ni rouge ni douloureux.

**Question 1**

Quel(s) diagnostic(s) est(sont) compatible(s) avec ces données ?

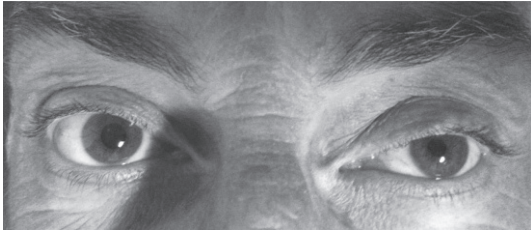- A** occlusion de l'artère centrale de la rétine
- B** neuropathie optique ischémique antérieure
- C** décollement de rétine
- D** uvéite antérieure aiguë
- E** hémorragie intravitréenne
- F** occlusion de la veine centrale de la rétine
- G** glaucome aigu par fermeture de l'angle
- H** névrite optique rétrobulbaire

En interrogeant le patient, il vous explique qu'il a présenté à trois reprises depuis hier une baisse brutale de l'acuité visuelle de l'œil gauche (« comme un voile noir ») qui n'a duré que quelques secondes à chaque fois alors qu'il travaillait devant l'ordinateur. Ce qui l'a inquiété le plus c'est un épisode à midi de faiblesse du bras droit alors qu'il déjeunait, ayant duré 3 minutes environ. Il se plaint également d'un « torticollis » depuis 8 jours qui ne s'améliore pas malgré une manipulation cervicale par un ostéopathe hier matin.



Votre examen clinique complet est normal chez ce patient qui n'a pas d'antécédent médical. Il est droitier.

Ci-joint la photo de son visage (figure 14).



**Figure 14.**

### Question 2

Que pensez-vous de la photographie ?

- A** paralysie du III droit
- B** signe de Claude-Bernard-Horner gauche
- C** signe de Claude-Bernard-Horner droit
- D** paralysie du III gauche

### Question 3

Quel diagnostic évoquez-vous pour expliquer l'ensemble du tableau clinique ?

- A** dissection de la carotide interne gauche
- B** anévrisme de la terminaison de la carotide interne gauche
- C** accidents ischémiques transitoires du territoire vertébro-basilaire
- D** thrombose veineuse cérébrale du sinus caverneux gauche
- E** dissection de l'artère vertébrale gauche

### Question 4

Quels examens complémentaires sont utiles au diagnostic ?

- A** IRM cérébrale avec ARM des vaisseaux du cou
- B** IRM cervicale avec coupes axiales FatSat T1
- C** écho-Doppler des vaisseaux du cou
- D** artériographie cérébrale des quatre axes
- E** TDM cérébrale sans injection

Ci-joint une coupe d'un des examens réalisés (figure 15).

Le parenchyme cérébral est sans anomalie.

### Question 5

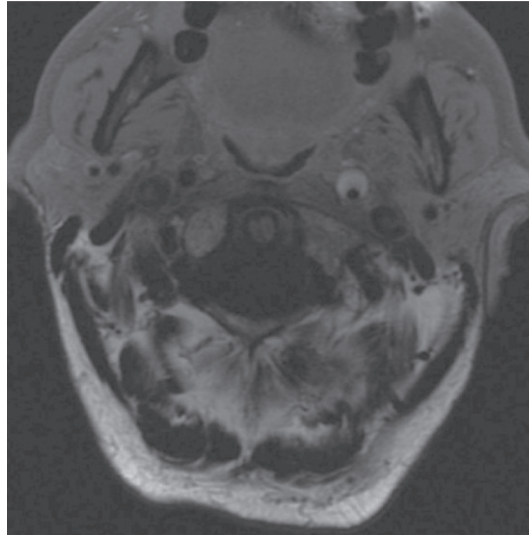
Quel est votre diagnostic ?

- A** examen sans anomalie
- B** hématomate de paroi carotidien gauche
- C** anévrisme carotidien gauche thrombosé
- D** plaque d'athérome carotidienne gauche
- E** thrombus de l'artère vertébrale gauche

### Question 6

Où hospitalisez-vous le patient ?

- A** en réanimation
- B** en neurologie
- C** en neurochirurgie
- D** en unité neurovasculaire
- E** en chirurgie vasculaire



**Figure 15.**

Le patient est hospitalisé en USINV et reste alité devant la présence d'une sténose serrée de l'artère carotide interne gauche avec retentissement hémodynamique intracrânien.

### Question 7

Quel(s) traitement(s) choisissez-vous ?

- A** héparine de bas poids moléculaire (HBPM) à dose curative
- B** HBPM à dose préventive + Aspégic® 250 mg/j
- C** HBPM à dose curative + Aspégic® 250 mg/j
- D** geste thérapeutique endovasculaire
- E** geste chirurgical

Avant d'instaurer votre traitement, le patient présente devant vous une parésie brachio-faciale droite brutale, une hypoesthésie droite, une hémianopsie latérale homonyme droite et une aphasie. Le score NIHSS est à 10.

### Question 8

Quel diagnostic suspectez-vous ?

- A** infarctus cérébral dans le territoire de l'artère cérébrale moyenne gauche
- B** infarctus cérébral dans le territoire de l'artère cérébrale antérieure gauche
- C** infarctus cérébral dans le territoire de l'artère cérébrale postérieure gauche
- D** infarctus cérébral dans le territoire de l'artère basilaire

Vous réalisez alors dans le quart d'heure qui suit un scanner cérébral sans injection qui est normal.

### Question 9

Quel traitement proposez-vous ?

- A** aucun traitement car TDM normale
- B** héparine de bas poids moléculaire à dose curative
- C** aspirine 250 mg IV
- D** thrombolyse intraveineuse
- E** chirurgie carotidienne en urgence
- F** angioplastie carotidienne en urgence

**Cas clinique 12 – mixte ++**

Monsieur B., 22 ans, consulte aux urgences de votre hôpital pour des céphalées intenses. Il est suivi en endocrinologie depuis 6 mois pour une hypothyroïdie auto-immune sous Lévothyrox® 75 µg/jour.

Il présente des céphalées diffuses inhabituelles apparues en quelques heures il y a 8 jours, s'aggravant progressivement. Il se plaint également de nausées et de deux épisodes de vomissements ce matin au réveil. Le paracétamol est inefficace.

Ses constantes sont les suivantes : T° = 37,5 °C ; PA = 128/80 ; FC = 70/min.

**Question 1**

Quel est votre diagnostic syndromique ?

**Question 2**

Quel est le premier examen à réaliser ?

- A** une ponction lombaire
- B** une imagerie cérébrale
- C** un électro-encéphalogramme
- D** un scanner abdominopelvien
- E** aucun examen n'est nécessaire

Ci-joint les résultats des examens complémentaires réalisés :

- biologie standard : leucocytes =  $5,5.10^9/L$  ; hémoglobine = 10,8 g/dL ; VGM = 83 fl ; plaquettes =  $122.10^9/L$  ; réticulocytes =  $120.10^9/L$  ; Na<sup>+</sup> = 137 mmol/L ; K<sup>+</sup> = 4,2 mmol/L ; Cl<sup>-</sup> = 97 mmol/L ; urée = 7,4 mmol/L ; créatinine = 78 µmol/L ; TP = 97% ; TCA = témoin 33 sec, patient 47 sec ; CRP = 8 mg/L ;
- imagerie : **figure 16**.

**Question 3**

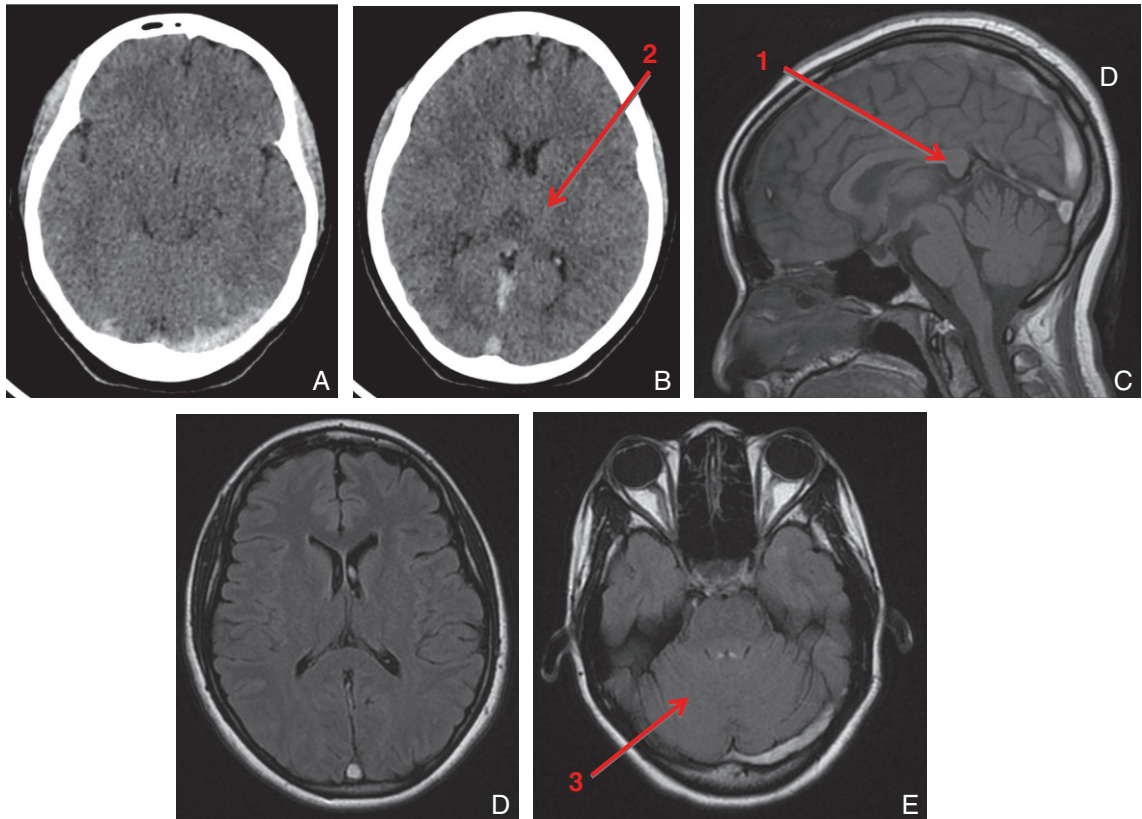
Quelles affirmations sont exactes ?

- A** la flèche 1 désigne l'hippocampe
- B** la flèche 1 désigne le corps calleux
- C** la flèche 2 désigne le thalamus
- D** la flèche 2 désigne le bulbe
- E** la flèche 3 désigne le lobe occipital gauche
- F** la flèche 3 désigne le lobe occipital droit
- G** ces deux examens sont normaux

**Question 4**

Quel est votre diagnostic ?

- A** hémorragie méningée
- B** migraine sans aura
- C** dissection carotidienne gauche
- D** thrombose veineuse cérébrale
- E** hématome sous-dural
- F** hématome extradural
- G** algie vasculaire de la face



**Figure 16.**

- a, b. TDM cérébrale non injectée.
- c. IRM cérébrale T1 non injectée.
- d, e. IRM séquence Flair.

**Question 5**

Une ponction lombaire est-elle contre-indiquée chez ce patient ?

**Question 6**

Quel traitement débutez-vous ?

- A** Aspégic® en bolus 250 mg IV
- B** héparine non fractionnée 10 000 UI/kg/h
- C** énoxaparine 100 UI/kg/12 h (Lovenox®)
- D** tinzaparine 100 UI/kg/12 h (Innohep®)
- E** Aspégic® 250 mg IV + clopidogrel 75 mg 4 cp en dose de charge

**Question 7**

Quelle serait votre prise en charge en cas d'hémorragie intraparenchymateuse associée ?

- A** anticoagulation à dose efficace
- B** prise en charge chirurgicale
- C** transfusion de plaquettes
- D** prise en charge en neuroradiologie interventionnelle
- E** aucun traitement, surveillance simple

En reprenant l'interrogatoire, vous apprenez que le patient présente régulièrement des arthralgies des poignets qui le réveillent parfois la nuit.

**Question 8**

- a)** Quel diagnostic sous-jacent évoquez-vous ?
- b)** Dans ce contexte, quelle étiologie est alors probablement à l'origine du diagnostic neurologique ?

**Question 9**

Vous évoquez le diagnostic de lupus érythémateux disséminé, associé à un syndrome des antiphospholipides. Quel(s) anticorps (Ac) va(vont) confirmer vos hypothèses diagnostiques ?

- A** Ac anti-SSa/SSb
- B** Ac anti-ADN natif
- C** Ac antithyroglobuline
- D** Ac anti-Sm
- E** Ac antitransglutaminase
- F** Ac antinucléaires
- G** Ac anticytoplasme des polynucléaires neutrophiles (ANCA)
- H** Ac anticardiolipine
- I** Ac antimitochondries
- J** Ac anti-B2-GP1

**Question 10**

Que prescrivez-vous pour explorer l'anémie ?

- A** myélogramme
- B** test de Coombs direct
- C** vitamine B12 et folates
- D** haptoglobine et LDH
- E** bilan martial

**Cas clinique 13 – mixte +**

Une patiente de 27 ans consulte aux urgences pour des céphalées intenses inhabituelles apparues le matin même.

**Question 1**

Quel est l'élément principal à préciser à l'anamnèse concernant les caractéristiques des céphalées ?

**Question 2**

Quels sont les quatre éléments fondamentaux de l'examen physique à rechercher rapidement devant une céphalée aiguë ?

Il s'agit de céphalées de l'ensemble de l'hémiface gauche intenses, à type de décharges électriques d'une durée de quelques secondes, évoluant par salves de plusieurs minutes, entrecoupées de périodes d'accalmie pendant lesquelles il persiste un fond douloureux. À l'examen (réalisé lors d'une période non douloureuse), il existe une hypoesthésie de l'hémiface gauche, une abolition du réflexe cornéen gauche ainsi qu'un signe de Babinski bilatéral avec des ROT vifs et polycinétiques aux membres inférieurs, sans déficit sensitivo-moteur. Vous retrouvez à l'interrogatoire un épisode de baisse de l'acuité visuelle il y a 3 ans, spontanément résolutif en 15 jours et un épisode de trouble de l'équilibre l'année dernière pendant quelques jours.

**Question 3**

Quel est votre diagnostic concernant les céphalées ?

- A** algie vasculaire de la face
  - B** crises migraineuses
  - C** névralgie essentielle du trijumeau
  - D** céphalée de tension
  - E** aucun des diagnostics précédents
- L'examen suivant (figure 17) est réalisé.

**Question 4**

Les réponses exactes sont :

- A** scanner cérébral
- B** IRM cérébrale séquence T2
- C** IRM cérébrale séquence Flair
- D** IRM cérébrale séquence T1
- E** lésions multiples sus- et sous-tentorielles
- F** effet de masse
- G** prédominance périventriculaire
- H** prise de contraste de certaines lésions

**Question 5**

- a)** Quel diagnostic étiologique évoquez-vous ?
- b)** Sur quel argument ?

**Question 6**

Votre co-externe vous propose de réaliser une ponction lombaire, vous lui répondez :

- A** bonne idée
- B** pas d'intérêt dans cette pathologie
- C** pas d'intérêt chez cette patiente
- D** contre-indication car lésions cérébrales multiples, risque d'engagement cérébral

Vous réalisez le bilan biologique suivant : NFS—plaquettes, CRP, EPP, Ac antinucléaires.

**Question 7**

Quel est l'intérêt principal de ce bilan biologique ?

**Question 8**

Quels sont les deux traitements que vous proposez pour soulager les céphalées actuelles ?



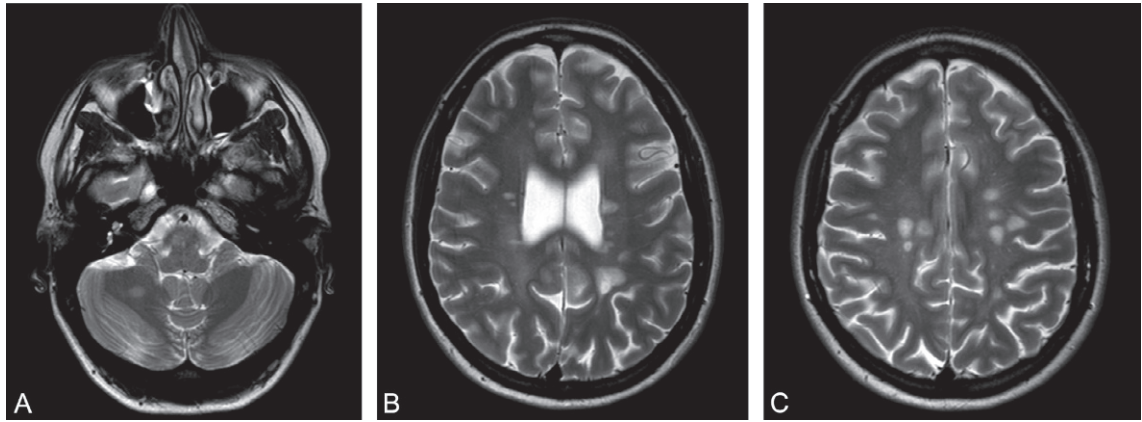


Figure 17.

### Cas clinique 14 – mixte ++

Un homme de 33 ans vient vous consulter pour la majoration récente de douleurs cervicales hautes ainsi que de céphalées diffuses. La reprise de son anamnèse rapporte la survenue depuis l'âge de 30 ans environ de torticolis plusieurs fois par an, surtout dans les jours suivants les matchs de rugby, sport qu'il pratique depuis l'enfance. Ces douleurs surviennent surtout la journée, lors de mouvements de la tête et du cou. L'examen clinique initial montre une douleur, qui se majore à la mobilisation passive de la tête et diminue avec le repos, irradiant vers la face postérieure du bras et de l'avant-bras gauche vers le dos de la main. Il se plaint par ailleurs, lui qui est gaucher contrarié, de ne plus pouvoir écrire de façon rapide et sûre dans son métier de journaliste international.

#### Question 1

Quel diagnostic retenez-vous devant ce tableau clinique ?

#### Question 2

Quelle étiologie suspectez-vous ?

#### Question 3

Quels signes cliniques recherchez-vous en faveur d'une atteinte de C7 ?

- A** un déficit du triceps gauche, des extenseurs de la main et du poignet
- B** un déficit du biceps brachial gauche
- C** un déficit des fléchisseurs des doigts et des interosseux à gauche
- D** une abolition ou une diminution du réflexe bicipital gauche
- E** une abolition ou une diminution du réflexe tricipital gauche
- F** une abolition ou une diminution du réflexe stylo-radial gauche
- G** une hypoesthésie de la face interne du bras et de l'avant-bras gauche
- H** une hypoesthésie de la face postérieure du bras et de l'avant-bras gauche
- I** une hypoesthésie de la face dorsale des 2<sup>e</sup> et 3<sup>e</sup> doigts de la main gauche

À l'examen, vous retrouvez la présence d'une amyotrophie des muscles extenseurs de la main gauche ainsi que du triceps gauche, parfois le siège de fasciculations intermittentes.

#### Question 4

a) Quel autre diagnostic devez-vous évoquer devant la découverte de ces nouveaux éléments ?

b) Quel signe clinique vous permet de l'éliminer (figure 18) ?

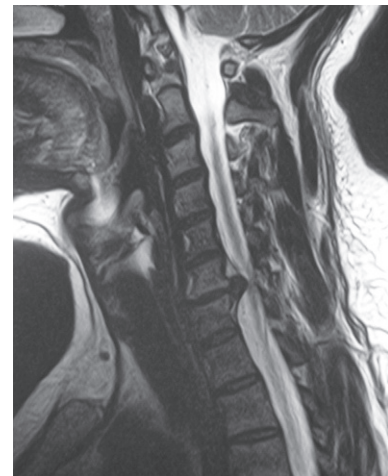

Figure 18.

#### Question 5

Quelle(s) réponse(s) est(sont) exacte(s) ?

- A** IRM médullaire séquence T1
- B** IRM médullaire séquence T2
- C** hyposignal protrusif du disque intervertébral C5-C6
- D** hyposignal protrusif du disque intervertébral C6-C7
- E** hyposignal du disque intervertébral C7-C8
- F** conflit discomédullaire
- G** cervicarthrose sévère

**Question 6**

Quelle(s) mesure(s) thérapeutique(s) proposez-vous, compte tenu du fait que le patient refuse toute intervention chirurgicale ?

- A** mise au repos avec arrêt de travail
- B** mise en place d'une minerve cervicale
- C** traitement anti-inflammatoire par AINS
- D** rééducation et musculation du cou à distance
- E** rééducation et musculation du cou précoce

Le patient revient vous voir en consultation 1 mois plus tard. Il vous explique que le traitement était très efficace initialement mais qu'il se sent moins bien depuis qu'il a aidé un ami à déménager il y a 3 jours. Il fatigue très vite à la marche et est obligé de s'arrêter tous les 100 m parce que ses jambes ne le portent plus. Les douleurs cervicales se sont accentuées, il les évalue à 8/10 en EVA.

À l'examen vous constatez une paraparésie à 4+/5, les réflexes ostéotendineux sont vifs et diffusés aux membres inférieurs avec un signe de Babinski bilatéral. Il existe également une hypoesthésie remontant jusqu'au sternum. Sa douleur initiale irradiant vers la face postérieure du bras et de l'avant-bras gauche, vers le dos de la main, est maintenant bilatérale.

**Question 7**

Quel est votre diagnostic ?

**Question 8**

Quel traitement proposez-vous en urgence ?

Après quelques jours d'hospitalisation dans votre service, le patient se lève pour la première fois, à l'aide d'une infirmière et d'un kinésithérapeute. Ce levé est accompagné d'une violente céphalée holocrânienne et d'une sensation de tension dans le cou et les épaules. Cette douleur va disparaître lors du passage en position allongée.

**Question 9**

- a)** Quelle est votre hypothèse diagnostique ?
- b)** Quelle en est la cause la plus probable ?

Sept jours plus tard, le patient présente toujours un déficit moteur et sensitif aux membres inférieurs. Il est transféré en centre de rééducation.

**Question 10**

Citez une échelle permettant d'évaluer son handicap global.

**Cas clinique 15 – mixte ++**

Madame G., 61 ans, consulte aux urgences pour une diplopie survenue brutalement ce matin. Elle a été précédée de douleurs de l'œil droit depuis 24 heures. La diplopie disparaît à la fermeture de l'œil gauche ou de l'œil droit.

À l'examen, vous constatez un ptosis droit, une parésie de l'élévation et de l'adduction de l'œil droit. Le reste de l'examen neurologique est normal hormis une abolition des réflexes achilléens et une hypoesthésie à la piquûre des deux membres inférieurs remontant jusqu'aux genoux, symétrique.

**Question 1**

Il s'agit d'une diplopie :

- A** binoculaire
- B** monoculaire
- C** impossible de savoir sur les seules données présentées

**Question 2**

Quel signe important de l'examen oculaire manque-t-il dans l'observation ?

**Question 3**

Quel est votre diagnostic syndromique concernant l'atteinte oculaire ?

- A** syndrome de Claude-Bernard-Horner
- B** atteinte du VI droit
- C** atteinte du III droit
- D** atteinte du IV droit

**Question 4**

- a)** Quel est le premier diagnostic à évoquer chez cette patiente ?
- b)** Quel examen réalisez-vous pour le confirmer ?
- c)** Quel est le principal risque évolutif en cas de retard de prise en charge ?
- d)** Quelle serait votre attitude thérapeutique en cas de confirmation de votre diagnostic ?

Ce diagnostic est rapidement écarté. Une IRM cérébrale centrée sur le III et sur le tronc cérébral a été réalisée, normale. Vous recevez le résultat du bilan suivant : Hb = 12,9 g/dL ; GB = 8700/mm<sup>3</sup> ; plaquettes = 290 000/mm<sup>3</sup> ; créatininémie = 115 µmol/L ; urée = 8,3 mmol/L ; Na<sup>+</sup> = 142 mmol/L ; K<sup>+</sup> = 3,9 mmol/L ; Cl<sup>-</sup> = 110 mmol/L ; glycémie à jeun = 9,1 mmol/L ; CRP < 5 mg/L.

**Question 5**

Compte tenu de l'ensemble des éléments dont vous disposez actuellement, quel diagnostic étiologique reprenez-vous finalement ?

**Question 6**

Concernant l'atteinte des membres inférieurs, quel est votre diagnostic syndromique ?

- A** mononeuropathie multiple (ou multinévrite)
- B** polyneuropathie
- C** polyradiculonévrite
- D** neuropathie
- E** mononeuropathie

Vous instaurez un traitement et vous perdez de vue la patiente (elle ne se rend pas aux consultations de suivi). Elle revient vous voir 5 ans plus tard pour la survenue répétée de malaises avec perte de connaissance à l'orthostatisme. Vous réalisez alors le test suivant :

	Tension artérielle (mmHg)	Fréquence cardiaque
Allongé	135/71	81/min
1 minute après lever	129/65	75/min
3 minutes après lever	100/53	75/min
5 minutes après lever	125/69	75/min

**Question 7**

Quel est votre diagnostic ?

**Question 8**

Quelles sont les deux mesures symptomatiques à instaurer ?

**Question 9**

Parmi les symptômes suivants, lesquels peuvent être liés à une neuropathie végétative ?

- A** dysurie
- B** rétention urinaire
- C** incontinence urinaire
- D** gastroparésie
- E** diarrhées
- F** constipation
- G** anhydrose
- H** crises sudorales

**Cas clinique 16 – mixte +**

Monsieur S., 28 ans, est accompagné aux urgences par les pompiers car il présente un déficit moteur des quatre membres, prédominant aux membres inférieurs. Il vous raconte qu'il ressent depuis 5 jours des fourmillements des pieds remontant progressivement dans les jambes et qui touchent désormais les deux bras. Des difficultés à la marche sont également apparues, initialement à type de troubles de l'équilibre, s'associant depuis hier à une faiblesse l'empêchant de monter ses escaliers. Ce matin, il n'a même pas réussi à se mettre debout, raison pour laquelle il a appelé les pompiers.

Il n'a pas d'autre antécédent, mais signale une bronchite il y a 3 semaines, résolutive spontanément.

**Question 1**

Quelles sont vos deux principales hypothèses diagnostiques à ce stade ?

**Question 2**

Parmi les signes cliniques suivants, lesquels vous orienteraient vers une origine médullaire ?

- A** ROT abolis
- B** ROT vifs
- C** niveau sensitif
- D** réflexe cutanéoplantaire en flexion
- E** réflexe cutanéoplantaire en extension
- F** présence de troubles sphinctériens
- G** diplégie faciale
- H** trépidation épileptoïde des chevilles

L'examen clinique est le suivant :

- PA = 135/80 ; FC = 80/min ; SaO<sub>2</sub> = 97 % en AA ; T° = 37,8 °C ; poids = 75 kg ; taille = 1 m 80 ;
- marche impossible ;
- testing musculaire :
  - membres supérieurs : déficit à 3+/5 aux deltoïdes et biceps, 4/5 en distalité,
  - membres inférieurs :

	Gauche	Droite
Psoas	2+	2+
Moyen fessier	2+	2+
Quadriceps	3	2+
Ischio-jambiers	3	3
Jambiers antérieurs	3	3
Triceps sural	3	3
Releveurs du gros orteil	3	3
Fléchisseurs du gros orteil	3	3

- diplégie faciale périphérique ;
- apallsthésie des membres inférieurs, hypopalsthésie des mains et des poignets ;
- erreurs bilatérales au sens de position du gros orteil. La sensibilité thermo-algique est relativement préservée ;
- ROT tous abolis.

Le reste de l'examen est sans anomalie.

Le bilan biologique prélevé est normal (NFS–plaquettes, TP–TCA, ionogramme–urée–créatininémie, CRP, BHC).

**Question 3**

a) Quel est votre diagnostic ?

b) Quels sont les deux signes de gravité à rechercher ?

**Question 4**

Vous décidez de réaliser une ponction lombaire. Quel résultat conforterait votre hypothèse diagnostique ? (glycémie veineuse 1,1 g/L)

- A** 2 GB, 0 GR, protéinorachie 0,27 g/L, glycorachie 0,6 g/L
- B** 20 GB (lymphocytes), 18 GR, protéinorachie 0,59 g/L, glycorachie 0,63 g/L
- C** 1 GB, 1 GR, protéinorachie 0,81 g/L, glycorachie 0,65 g/L
- D** 270 GB (60 % lymphocytes, 30 % PNN), protéinorachie 2,3 g/L, glycorachie 0,28 g/L
- E** 560 GB (90 % PNN), protéinorachie 1,8 g/L, glycorachie 0,18 g/L

Votre diagnostic se confirme.

**Question 5**

Où hospitalisez-vous le patient ?

**Question 6**

Quel traitement spécifique mettez-vous en route ?

**Question 7**

Hormis les changements de positions réguliers, quelle mesure est importante pour limiter le risque d'escarre ?

Le lendemain de l'hospitalisation, vous retrouvez le patient légèrement dyspnéique lors de votre visite. La SpO<sub>2</sub> est à 92 % en air ambiant. L'état hémodynamique est stable.

**Question 8**

Quelle(s) étiologie(s) évoquez-vous pour expliquer la dyspnée dans ce contexte ?

- A** insuffisance respiratoire par atteinte des muscles respiratoires



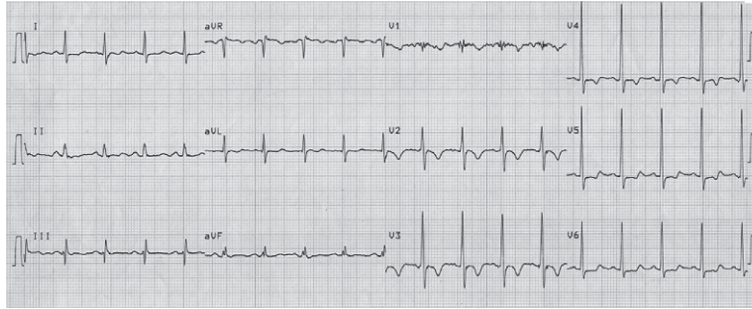


Figure 19.

- B pneumopathie infectieuse
- C insuffisance cardiaque
- D embolie pulmonaire
- E crise d'asthme

**Question 9**

Analysez l'ECG réalisé (figure 19).

- A tachycardie sinusale
- B tachycardie auriculaire
- C fibrillation auriculaire
- D axe normal
- E axe droit
- F axe gauche
- G S1Q3
- H bloc de branche droit
- I bloc de branche gauche
- J ondes T négatives dans les dérivations droites
- K hypertrophie ventriculaire gauche

**Question 10**

- a) Quel diagnostic suspectez-vous alors ?
- b) Quel examen réalisez-vous pour confirmer votre suspicion diagnostique ?

**Question 11**

Quel traitement instaurez-vous ?

- A Aspégic® en bolus 250 mg IV
- B Héparine non fractionnée intraveineux à la seringue électrique 10000 UI/kg/h

C fondaparinux 1,5 mg SC/j

D énoxaparine 100 UI/kg/12 h (Lovenox®)

E tinzaparine 100 UI/kg/12 h (Innohep®)

F Aspégic® 250 mg IV + clopidogrel 4 cp en dose de charge

**Cas clinique 17 – mixte +++**

Un patient de 24 ans est transféré par l'équipe du SMUR départemental pour la prise en charge d'un traumatisme crânien par accident sur la voie publique survenu dans la nuit à moto sans témoin. La description faite par l'équipe d'urgence rapporte la perte probable du contrôle du véhicule, avec une chute à haute cinétique chez un motard casqué. À la prise en charge initiale, le patient est confus, avec un score de Glasgow à 6, motif pour lequel il est intubé, ventilé et sédaté. Le bilan des lésions initiales fait par le SMUR ne met pas en évidence de déformation osseuse, de saignement extériorisé mais note la présence d'un hématome péri-orbitaire bilatéral. Le casque est retrouvé fracturé sans visière. Ses constantes sont les suivantes : PA = 86/54 mmHg, FC = 117/min et SaO<sub>2</sub> = 100 % sous ventilation mécanique. Dans le cadre de la prise en charge, vous décidez de réaliser une imagerie scannographique du corps entier (figure 20).

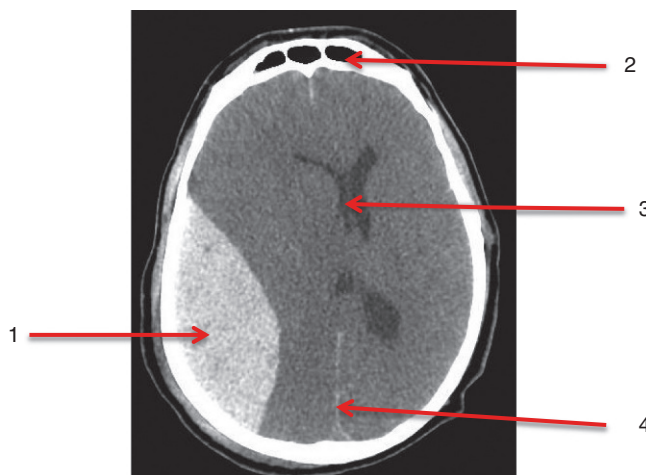


Figure 20.



**Question 1**

Quelles affirmations sont exactes ?

- A** scanner cérébral
- B** IRM cérébrale
- C** flèche 4 : faux du cerveau
- D** flèche 4 : tente du cervelet
- E** flèche 4 : corps calleux
- F** flèche 3 : 3<sup>e</sup> ventricule comprimé
- G** flèche 3 : 4<sup>e</sup> ventricule comprimé
- H** flèche 3 : ventricule latéral comprimé
- I** flèche 2 : sinus ethmoïdal
- J** flèche 2 : sinus sphénoïdal
- K** flèche 2 : sinus frontal
- L** flèche 1 : hémorragie méningée
- M** flèche 1 : hématome intraparenchymateux
- N** flèche 1 : hématome extradural
- O** flèche 1 : hématome sous-dural

**Question 2**

Parmi les signes cliniques suivants, lesquels doivent vous faire évoquer un engagement cérébral ?

- A** signe de Babinski
- B** torticollis
- C** mydriase unilatérale
- D** signe de Claude-Bernard-Horner

**Question 3**

Compte tenu du tableau clinique et de l'imagerie, quel traitement proposez-vous ?

Le patient est hospitalisé en réanimation et le reste du bilan n'a pas montré d'autre lésion nécessitant une prise en charge urgente.

L'évolution va être rapidement favorable et dès la 48<sup>e</sup> heure suivant votre prise en charge, il est debout et peut déambuler, sans séquelles. Cependant, à J5, le patient se plaint d'une vision floue de l'œil droit, avec des objets parfois vus dédoublés et d'une sensation permanente très désagréable d'entendre son cœur battre dans sa tête.

**Question 4**

Quel diagnostic suspectez-vous ?

**Question 5**

Parmi les signes suivants, lesquels sont en faveur de ce diagnostic ?

- A** hyperhémie conjonctivale
- B** hypopion
- C** paralysie faciale périphérique
- D** ophtalmoplégie
- E** nystagmus horizonto-rotatoire
- F** exophtalmie pulsaile
- G** signe de Claude-Bernard-Horner

Par ailleurs, il vous signale également une anosmie et une rhinorrhée inhabituelle. Cela ne l'a pas inquiété initialement, mais depuis qu'il a constaté une tâche sur son oreiller au réveil avec une aréole rosée, il se demande si tout cela est normal.

**Question 6**

- a) Quelle est votre hypothèse diagnostique ?
- b) Quel test peut confirmer cette hypothèse ?

**Question 7**

Le diagnostic de brèche durale se confirme. Hormis un éventuel traitement chirurgical, quel traitement à visée préventive devez-vous instaurer ?

**Question 8**

- a) Compte tenu de ces nouvelles informations (questions 5 à 7), de quelle lésion passée inaperçue souffre ce patient ?
- b) Quel examen demandez-vous pour confirmer ce diagnostic ?

**Cas clinique 18 – mixte +++**

Monsieur S., 37 ans, vient à votre consultation pour une faiblesse du pied gauche apparue il y a une semaine. Il a pour seul antécédent une toxicomanie intraveineuse dans l'adolescence, sevrée depuis une dizaine d'années. Il ne prend aucun traitement.

Vous constatez un steppage gauche à la marche. Au testing, il existe un déficit moteur à 3/5 des releveurs du pied et du gros orteil à gauche. Les ROT sont tous présents et symétriques et le RCP est indifférent des deux côtés.

**Question 1**

À ce stade de l'examen, quels sont les deux niveaux d'atteinte du système nerveux pouvant expliquer la symptomatologie ?

**Question 2**

Quel muscle pouvez-vous tester pour vous aider à en faire la différence ?

En précisant l'anamnèse, vous apprenez que le patient a constaté le déficit un matin au réveil, il y a 7 jours. Des douleurs intenses du dos du pied gauche y sont associées. Il se plaint également de douleurs à type de brûlure des trois premiers doigts de la main droite et de la face latérale de la main gauche depuis hier, ainsi que de difficultés à serrer fort des objets de la main droite. Sur le plan général, il est très asthénique depuis une quinzaine de jours et n'a plus d'appétit.

À l'examen, en plus des anomalies déjà constatées, il existe une hypoesthésie et une allodynie du dos du pied gauche, de la face palmaire des trois premiers doigts de la main droite et de la face latérale de la main gauche. Déficit à 4/5 du court abducteur du pouce. PA = 160/95 mmHg ; FC = 85/min ; T° = 37,1 °C.

**Question 3**

Quels sont les deux troncs nerveux des membres supérieurs atteints chez ce patient ?

**Question 4**

Quel est votre diagnostic syndromique ?

- A** polyradiculonévrite
- B** méningoradiculite
- C** polyneuropathie
- D** mononeuropathie multiple
- E** pathologie médullaire





Un électromyogramme est réalisé :

Conduction motrice	Latence distale (ms)	Amplitude distale (mV)	Vitesse (m/sec)
Médian gauche	3,2	11,4	52
Médian droit	3,1	4,2*	53
Ulnaire gauche	2,4	2,3*	53
Ulnaire droit	2,5	9,1	54
SPE gauche	5,4	0,2*	41
SPE droit	5,4	7,5	43

\* Résultats anormaux.

Conduction sensitive	Amplitude (uV)	Vitesse (m/sec)
Médian gauche	60	50
Médian droit	8*	51
Ulnaire gauche	4*	49
Ulnaire droit	24	49
Musculocutané inférieur gauche	3*	42
Musculocutané inférieur droit	17	41
Sural gauche	24	43
Sural droit	27	42

\* Résultats anormaux.

### Question 5

Parmi les affirmations suivantes, laquelle(lesquelles) est(sont) exacte(s) ?

- A** atteinte axonale
- B** atteinte démyélinisante
- C** atteinte mixte (axonale et démyélinisante)
- D** l'atteinte du nerf médian droit est compatible avec un syndrome du canal carpien

Voici les résultats du bilan biologique : 10300 GB/mm<sup>3</sup>; Hb = 12,1 g/dL; plaquettes = 198 000/mm<sup>3</sup>; CRP = 35 mg/L; créatininémie = 298 umol/L; urée = 10 mmol/L; Na<sup>+</sup> = 137 mmol/L; K<sup>+</sup> = 4,1 mmol/L; Cl<sup>-</sup> = 109 mmol/L; ASAT = 92 UI/L (N < 35); ALAT = 80 UI/L (N < 40); GGT = 35 UI/L (N < 50); PAL = 70 UI/L (N < 80); TP = 90 %; TCA = 32 sec/31 sec. Malheureusement, le patient ne dispose d'aucun bilan antérieur.

### Question 6

Quels sont les trois premiers examens à réaliser pour explorer l'insuffisance rénale ?

Vous recevez le complément de bilan suivant : protéinurie = 4 g/24 h; albumine = 28 g/L; protidémie = 55 g/L. Sérologie VHB : AgHBs-; Ac anti-HBc-; IgG Anti-HBs+. Sérologie VHC positive avec charge virale positive. Sérologie VIH négative.

### Question 7

Quel est votre diagnostic néphrologique ?

### Question 8

La sérologie VHB est en faveur (une seule réponse) :

- A** d'une infection chronique
- B** d'une infection ancienne guérie
- C** d'une vaccination
- D** d'une hépatite B aiguë
- E** il faut doser l'Ag HBe et l'ADN VHB pour pouvoir conclure

### Question 9

Devant l'ensemble du tableau clinico-biologique :

- a) Quel mécanisme pathogénique évoquez-vous ?
- b) Comment le confirmez-vous ?

### Question 10

Quelle étiologie suspectez-vous ?

## Cas clinique 19 – mixte ++

Monsieur P., 49 ans, est amené par les pompiers pour un vertige rotatoire d'apparition brutale dans le métro il y a maintenant 2 heures.

Ce patient sportif, en excellent état général, vous raconte que tout a commencé il y a 10 jours par une cervicalgie droite intense survenue quelques heures après une chute à ski, qui persiste depuis.

À l'examen : PA = 171/90 mmHg; FC = 65/min; T° = 37,1 °C.

Pas de déficit moteur, hypoesthésie thermo-algique de l'hémicorps gauche, dysmétrie de l'hémicorps droit, nystagmus multidirectionnel, hypoesthésie de l'hémiface droite, asymétrie pupillaire (pupille droite plus petite que la gauche), dysphonie et voix nasonnée.

### Question 1

Faites l'analyse sémiologique de l'énoncé (entourez la ou les réponses exactes) :

- A** syndrome de Wallenberg droit
- B** signe de Claude-Bernard-Horner gauche
- C** atteinte du VII droit
- D** syndrome cérébelleux gauche
- E** atteinte du III gauche

### Question 2

Quelle est la topographie de la lésion expliquant la symptomatologie ?

- A** lésion cérébelleuse droite
- B** lésion pontique gauche
- C** lésion mésencéphalique gauche
- D** lésion latérobulbaire droite
- E** une seule lésion ne peut pas expliquer toute la symptomatologie

Le bilan biologique réalisé est normal (TP-TCA, glycémie, NFS-plaquettes, ionogramme-urée-créatininémie).

Le scanner cérébral sans injection réalisé est normal. L'ECG est normal.

**Question 3**

Compte tenu du résultat du scanner, quel est votre diagnostic ?

- A** accident ischémique cérébral
- B** vertige d'origine ORL
- C** accident ischémique transitoire
- D** crise convulsive avec déficit post-critique
- E** aura migraineuse
- F** autre diagnostic

**Question 4**

Quel traitement faut-il envisager en urgence ?

- A** Aspégic® 250 mg IV directe
- B** héparine de bas poids moléculaire à dose curative
- C** thrombolyse intraveineuse
- D** anti-épileptique : benzodiazépine IV
- E** aucun traitement : hospitalisation et surveillance

Ci-joint l'IRM (figure 21) de contrôle réalisée 24 h après l'arrivée du patient (séquence de diffusion).

**Question 5**

Quelle(s) est(sont) la(les) réponse(s) exacte(s) ?

- A** hypersignal occipital droit
- B** hypersignal occipital gauche
- C** hypersignal cérébelleux droit
- D** hypersignal cérébelleux gauche
- E** hypersignal pontique droit
- F** hypersignal pontique gauche
- G** hypersignal mésencéphalique droit
- H** hypersignal mésencéphalique gauche
- I** hypersignal latérobulbaire droit
- J** hypersignal latérobulbaire gauche

**Question 6**

Quarante-huit heures plus tard le patient présente des troubles de la vigilance. Quelle complication faut-il évoquer en urgence compte tenu de l'IRM ?

- A** hydrocéphalie aiguë
- B** trouble ionique
- C** crise convulsive
- D** poussée hypertensive
- E** récurrence d'accident ischémique cérébral

**Question 7**

Votre diagnostic se confirme. Quelle est alors votre prise en charge thérapeutique ?

- A** thrombolyse intraveineuse
- B** pose d'une dérivation ventriculaire externe en urgence
- C** anti-épileptique IV
- D** anti-hypertenseur IV
- E** rééquilibration hydro-électrolytique

**Question 8**

Quelle est la cause la plus probable du tableau neurologique ?

- A** dissection de l'artère vertébrale droite
- B** thrombose veineuse du sinus latéral droit
- C** dissection de l'artère carotide interne droite
- D** anévrisme de la terminaison carotidienne droite

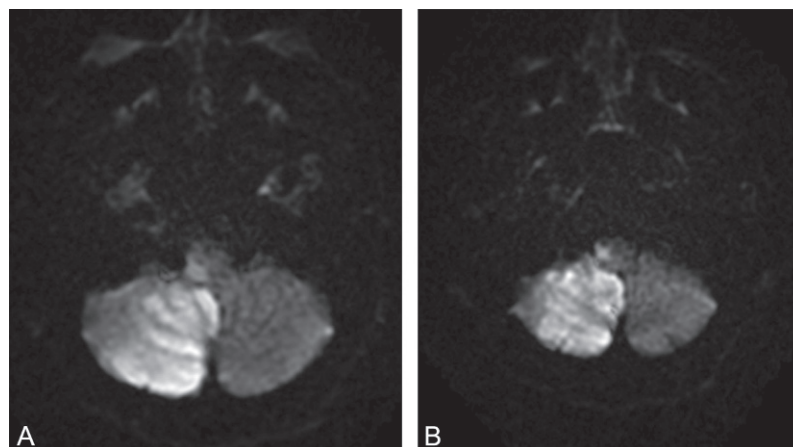
**Question 9**

Vous évoquez le diagnostic de dissection artérielle cervicale. Quelle anomalie visible à l'imagerie devez-vous rechercher pour confirmer ce diagnostic ?

**Cas clinique 20 – mixte +**

Madame G., 31 ans, vient à votre consultation pour un problème de vision double. Voilà maintenant 10 jours que « les images se dédoublent », de façon très fluctuante au cours de la journée. Cela l'inquiète beaucoup et l'empêche même de dormir, raison pour laquelle son frère (qui est externe en médecine) lui a prescrit du Témesta® (benzodiazépine) depuis 3 jours. La vision double semble continuer à s'aggraver depuis et elle ressent une asthénie importante, surtout le soir, l'empêchant de sortir de son domicile. Elle ne peut même plus aller travailler depuis 3 jours (serveuse dans un restaurant).

Elle n'a pas d'antécédent personnel mais sa mère est suivie pour un diabète depuis l'enfance.



**Figure 21.**

**Question 1**

Quelle(s) affirmation(s) est(sont) exacte(s) ?

- A** une diplopie monoculaire est liée à une atteinte ophtalmologique
- B** une diplopie binoculaire est liée à une atteinte ophtalmologique
- C** une diplopie binoculaire n'est présente que lorsque les deux yeux sont ouverts
- D** une diplopie monoculaire n'est présente que lorsque les deux yeux sont ouverts

**Question 2**

Quelle(s) atteinte(s) du système nerveux peut(peuvent) être à l'origine d'une diplopie ?

- A** atteinte bulbaire
- B** atteinte mésencéphalique
- C** atteinte médullaire cervicale
- D** atteinte de la jonction neuromusculaire
- E** atteinte myogène
- F** atteinte neurogène périphérique

Au moment où vous l'examinez, la patiente présente une diplopie verticale mais elle vous dit qu'il arrive qu'elle soit horizontale ou encore oblique. Il existe une limitation de l'élévation de l'œil droit sans anomalie pupillaire associée et vous constatez également un ptosis à droite, alors qu'elle vous assure que 5 minutes avant d'entrer dans le box de consultation, c'était la paupière gauche qui tombait. Vous trouvez sa voix légèrement nasonnée à la fin de la conversation. La force motrice est diminuée de manière globale, la marche est dandinante et la patiente est obligée de s'aider de ses mains pour se lever de sa chaise. Les ROT sont tous présents et il n'y a pas d'anomalie à l'examen sensitif.

**Question 3**

Quel diagnostic évoquez-vous ?  
Vous évoquez le diagnostic de myasthénie.

**Question 4**

Quel test pharmacologique réalisez-vous pour renforcer votre hypothèse ?

**Question 5**

Quel examen demandez-vous pour confirmer votre diagnostic étiologique ?

**Question 6**

Vous réalisez un électromyogramme. Que vous attendez-vous à retrouver ?

- A** une diminution des amplitudes sensitives
- B** un ralentissement des vitesses de conduction motrice
- C** un allongement des latences distales
- D** un incrément de l'amplitude du potentiel d'action moteur lors de la stimulation répétitive
- E** un décrement de l'amplitude du potentiel d'action moteur lors de la stimulation répétitive

**Question 7**

- a) Quel examen radiologique réalisez-vous ?
- b) Pourquoi ?

**Question 8**

Parmi les affirmations suivantes, lesquelles sont exactes ?

- A** les échanges plasmatiques sont un traitement de la crise myasthénique
- B** les immunosuppresseurs sont un traitement de la crise myasthénique
- C** les corticoïdes sont un traitement de la crise myasthénique
- D** le Témesta® doit être continué pour limiter l'anxiété de la patiente à la suite de l'annonce du diagnostic
- E** l'objectif du traitement immunosuppresseur est de diminuer le risque de récurrence et la sévérité des crises myasthéniques
- F** le traitement anticholinestérasique permet d'améliorer la symptomatologie mais est à risque d'effets indésirables importants

**Question 9**

Parmi les affirmations suivantes, la(les)quelle(s) est(sont) exacte(s) ?

- A** la myasthénie est une pathologie génétique autosomique dominante
- B** la myasthénie est une pathologie génétique autosomique récessive
- C** la myasthénie est une pathologie génétique avec transmission liée à l'X
- D** la myasthénie est contagieuse
- E** aucune des affirmations n'est exacte

**Cas clinique 21 – mixte ++**

Monsieur R., 61 ans, sans domicile fixe, bien connu de votre service d'urgences pour des intoxications alcooliques répétées, est accompagné par un ami pour des troubles de la vigilance apparus progressivement depuis ce matin.

Il n'a pas d'autre antécédent médical que son alcoolisme chronique, mais a un très mauvais suivi médical et semble dénutri. Il est retraité depuis peu et vit dans un appartement avec deux amis.

**Question 1**

Parmi les étiologies suivantes, lesquelles sont à évoquer devant un trouble de la vigilance chez un sujet alcoolique ?

- A** hématome sous-dural/extra-dural
- B** déficit post-critique
- C** myélinolyse centropontine
- D** encéphalopathie hépatique
- E** encéphalopathie de Marchifava-Bignami
- F** coma éthylique
- G** infection neuroméningée
- H** trouble métabolique (hypoglycémie, hypo- et hypernatrémie)

L'ami du patient vous raconte que tout a commencé il y a une semaine environ par des céphalées inhabituelles d'aggravation progressive. Depuis, il ne sort plus du domicile où il a fermé tous les volets car la lumière le gêne. Une asymétrie faciale est apparue il y a 48 heures et une diplopie hier. Depuis ce matin, il est difficilement réveillable et présente de gros troubles de l'équilibre.



À l'examen clinique :

- PA = 145/75 mmHg; FC = 89/min; SpO<sub>2</sub> = 95 % en AA; T° = 38,5 °C;
- patient somnolent mais réveillable; propos incohérents; désorientation temporo-spatiale; raideur de nuque; pas de déficit moteur ou sensitif évident; RCP indifférent bilatéral; effacement du sillon naso-génien et signe des cils de Souques à droite; ptosis droit; parésie de l'élévation, de l'abaissement et de l'adduction de l'œil droit sans anomalie pupillaire; abolition du réflexe cornéen à droite; incoordination à l'épreuve doigt-nez à droite.

L'examen cardiovasculaire et respiratoire est sans anomalie.

### Question 2

Quels éléments sémiologiques sont présents dans cette observation ?

- A** atteinte du VII droit
- B** atteinte du III droit
- C** atteinte du IV droit
- D** atteinte du VI droit
- E** atteinte du V droit
- F** syndrome cérébelleux droit
- G** syndrome démentiel
- H** syndrome confusionnel
- I** syndrome frontal

### Question 3

Quel est votre diagnostic syndromique ?

Un bilan biologique standard vient d'être prélevé.

### Question 4

Quelle est votre prise en charge ?

- A** ponction lombaire puis antibiothérapie
- B** imagerie cérébrale puis ponction lombaire puis antibiothérapie
- C** hémocultures puis antibiothérapie puis imagerie cérébrale puis ponction lombaire
- D** contre-indication à la ponction lombaire, même en cas d'imagerie normale

Vous recevez les résultats du bilan :

- NFS : 13 800 GB dont 85 % de PNN;
- plaquettes 138 000/mm<sup>3</sup>;
- CRP : 125 mg/L;
- ionogramme sanguin : Na<sup>+</sup> = 133 mmol/L, K<sup>+</sup> = 3,9 mmol/L, Cl<sup>-</sup> = 109 mmol/L;
- TP 79 %;
- TCA : 34/31;
- ASAT = 3 N, ALAT = 2,5 N, GGT = 5 N, PAL = 2 N;
- glycémie = 1,2 g/L;
- LCS : 148 éléments nucléés/mm<sup>3</sup> (65 % lymphocytes, 33 % PNN, 2 % autres);
- protéinorachie 1,1 g/L, glycorachie 0,4 g/L;
- bacille à Gram positif au direct.

Les autres examens réalisés sont normaux.

### Question 5

Analyse du LCS :

- A** méningite lymphocytaire
- B** méningite bactérienne

- C** hypoglycorachie
- D** normoglycorachie
- E** hyperprotéinorachie
- F** protéinorachie normale

### Question 6

Quel principal pathogène suspectez-vous ?

- A** pneumocoque
- B** méningocoque
- C** BK
- D** *Listeria*
- E** cryptocoque
- F** *Escherichia coli*

### Question 7

Compte tenu du contexte clinique, quel autre pathogène fallait-il évoquer ?

- A** pneumocoque
- B** méningocoque
- C** BK
- D** *Listeria*
- E** cryptocoque
- F** *Escherichia coli*

### Question 8

Quel(s) traitement(s) instaurez-vous ?

- A** aciclovir
- B** céphalosporine de 3<sup>e</sup> génération
- C** amoxicilline
- D** fluoroquinolone
- E** dexaméthasone
- F** aminoside
- G** vancomycine

Votre prise en charge est efficace et le patient s'améliore rapidement (normalisation complète de l'examen clinique) en quelques jours. Il sort contre avis médical à J15.

Vous le retrouvez 10 jours plus tard aux urgences pour des troubles de la marche et un syndrome confusionnel. Son ami qui l'accompagne vous assure qu'il a bien pris les traitements antibiotiques prescrits, et vous raconte que les symptômes se sont installés progressivement depuis 4 jours avec des troubles de l'équilibre occasionnant quelques chutes et des propos de plus en plus incohérents.

À l'examen : T° = 38,4 °C; FC = 100/min; PA = 120/65 mmHg; glycémie = 0,5 g/L; patient somnolent mais facilement réveillable, désorienté dans le temps et l'espace avec propos inadaptés, signe de Romberg, ataxie des quatre membres, pas de déficit sensitivo-moteur, parésie oculomotrice.

Vous constatez également une toux grasse avec un foyer de crépitations du lobe inférieur droit.

### Question 9

Quel diagnostic devez-vous éliminer en première intention ?

- A** récurrence/persistance de la méningo-encéphalite
- B** encéphalopathie de Gayet-Wernicke
- C** delirium tremens
- D** accident vasculaire cérébral
- E** tumeur cérébrale

Retrouvez plus de livres médicaux à télécharger gratuitement et exclusivement sur :

| [www.facebook.com/LeTresorDesMedecins](http://www.facebook.com/LeTresorDesMedecins) | [www.facebook.com/groups/LeTresorDesMedecins](http://www.facebook.com/groups/LeTresorDesMedecins) |

| <https://t.me/LeTresorDesMedecins> | <http://letresordesmedecins.blogspot.com> |



**Question 10**

Vous réalisez deux examens en urgence : lesquels ?

- A** TDM cérébrale puis ponction lombaire
- B** ponction lombaire puis IRM cérébrale
- C** ponction lombaire puis électro-encéphalogramme
- D** imagerie cérébrale (TDM ou IRM) puis électro-encéphalogramme

L'imagerie cérébrale et l'analyse du LCS sont normales (pas de méningite). Vous récupérez également les résultats du bilan suivant :

- NFS : Hb = 11,3 g/dL ; VGM = 105 fl ; leucocytes = 15 G/L ; CRP = 103 mg/L ;
- ionogramme sanguin : Na<sup>+</sup> = 134 mmol/L ; K<sup>+</sup> = 3,6 mmol/L ;
- créatininémie 63 µmol/L ;
- urée 5,1 mmol/L ;
- bilan hépatique : ASAT = 3 N ; ALAT = 2 N ; GGT = 5 N.

La radiographie de thorax montre une opacité alvéolo-interstitielle lobaire inférieure droite.

**Question 11**

Quel est alors votre diagnostic neurologique ?

- A** méningo-encéphalite infectieuse
- B** état de mal épileptique
- C** delirium tremens
- D** encéphalopathie de Gayet-Wernicke
- E** syndrome de Korsakoff
- F** accident ischémique cérébral

**Question 12**

Quel traitement instaurez-vous pour le problème neurologique (une réponse) ?

- A** vitaminothérapie B1 IV
- B** amoxicilline + gentamycine IV
- C** benzodiazépine IV
- D** vitaminothérapie B9
- E** Aspégic® 250 mg
- F** sérum glucosé

Quelques jours plus tard sont état neurologique et général s'est partiellement amélioré. Pour son premier jour dans le service, votre nouvel externe a refait une observation complète de ce patient et vous raconte amusé qu'il l'a pris pour son petit-fils... Il vous dit qu'il présente également des troubles mnésiques avec zéro réponse sur trois au test des 3 mots.

**Question 13**

Quel diagnostic évoquez-vous ?

- A** maladie d'Alzheimer
- B** démence fronto-temporale
- C** syndrome de Korsakoff
- D** démence à corps de Lewy
- E** encéphalopathie de Gayet-Wernicke

**Cas clinique 22 – mixte ++**

Madame D., 76 ans, est admise dans votre service d'un hôpital alsacien pour des douleurs intenses évoluant depuis environ 3 semaines.

Elle a pour principal antécédent un cancer du sein droit il y a 1 an (mastectomie et radiothérapie), actuellement sous hormonothérapie.

Les douleurs ont débuté il y a 3 semaines au niveau de la face antérieure de la cuisse gauche à type de décharges électriques violentes récidivantes. Progressivement, d'autres zones douloureuses du même type sont apparues : en hémi-ceinture à droite, en bande au niveau des mamelons et sur la face antérieure du membre supérieur droit. Elle signale également des céphalées diffuses modérées. D'ordinaire très active et sportive (randonnées en forêt), elle a cessé toute activité du fait de ces douleurs.

À l'examen : T° = 37,9 °C ; pas de déficit moteur ; ROT tous présents sauf en bicipital droit ; RCP en flexion bilatérale ; allodynie de la face antérieure de la cuisse gauche, de l'épaule droite et en bande au niveau du nombril et des mamelons ; asymétrie faciale avec disparition du sillon naso-génien et occlusion palpébrale incomplète à gauche ; raideur de nuque en fin de flexion.

**Question 1**

- a) Quel type de douleurs présente la patiente ?
- b) Donnez une classe pharmaceutique active sur ce type de douleurs.

**Question 2**

Quelle(s) affirmation(s) est(sont) exacte(s) concernant l'analyse sémiologique de l'énoncé ?

- A** syndrome méningé
- B** syndrome d'hypertension intracrânienne
- C** paralysie faciale périphérique gauche
- D** paralysie faciale gauche
- E** paralysie du III gauche
- F** sciatgie gauche
- G** cruralgie gauche
- H** névralgie C5 droite
- I** névralgie C6 droite
- J** névralgie C7 droite
- K** radiculgie T6 et T10
- L** radiculgie T6 et T8
- M** radiculgie T4 et T8
- N** radiculgie T4 et T10

**Question 3**

Quel est votre diagnostic syndromique ?

**Question 4**

Quel est le premier examen à réaliser ?

Vous récupérez les résultats suivants :

- Hb = 12 g/dL ; leucocytes = 8800/mm<sup>3</sup> ; plaquettes = 260 000/mm<sup>3</sup> ; créatinine = 65 µmol/L ; urée = 4,3 mmol/L ; Na<sup>+</sup> = 137 mmol/L ; K<sup>+</sup> = 4,2 mmol/L ; Cl<sup>-</sup> = 107 mmol/L ; glycémie = 1,2 g/L ; CRP = 16 mg/L ; ASAT = 34 UI/L ; ALAT = 28 UI/L ; GGT = 51 UI/L ; PAL = 82 UI/L ; TP = 90 % ; TCA = 31/32 sec. ;
- LCS : hématies = 32/mm<sup>3</sup> ; éléments nucléés = 68/mm<sup>3</sup> ; protéinorachie = 0,87 g/L ; glycorachie = 0,35 g/L. Pas de germe à l'examen direct.

**Question 5**

Concernant l'analyse du LCS, quelle(s) affirmation(s) est(sont) exacte(s) ?

- A** méningite
- B** cellularité normale



- C** normoprotéinorachie
- D** hyperprotéinorachie
- E** normoglycorachie
- F** hypoglycorachie

**Question 6**

Quelle analyse complémentaire est fondamentale ?

**Question 7**

- a) Quelle est la principale étiologie infectieuse à évoquer ?
- b) Quel examen réalisez-vous pour confirmer ce diagnostic ?

**Question 8**

Quelle autre étiologie faut-il évoquer dans ce contexte ?  
Votre hypothèse infectieuse se confirme.

**Question 9**

- a) Donnez le nom (DCI) de votre traitement étiologique.
- b) Quelle est la durée du traitement ?

**Cas clinique 23 – mixte ++**

Vous revoyez Monsieur A., 71 ans, pour une consultation de suivi de sa maladie de Parkinson idiopathique que vous suivez depuis maintenant 10 ans.

Son traitement actuel comprend du Modopar® (L-dopa) 250 mg à 8 h (au petit déjeuner) et 13 h et 125 mg à 17 h et 19 h (le traitement par agonistes dopaminergiques avait été arrêté en raison d'un jeu pathologique); un traitement anti-hypertenseur associant du Coaprovel® (ARA-II + diurétique thiazidique) et de l'Amlor® (amlodipine) et un traitement antidiabétique oral associant du Glucophage® (metformine) et du Diamicon® (sulfamide hypoglycémiant). Il prend également du Primpéran® (métoclopramide) depuis 1 mois pour des nausées en cours d'exploration.

Il revient vous voir car il trouve que son traitement est moins efficace qu'auparavant : il a beaucoup de mal à se déplacer au réveil, entre 11 h et 14 h et à partir de 20 h 30.

En revanche, la femme du patient vous signale qu'il présente des mouvements involontaires de grande amplitude des quatre membres et du cou vers 15–16 h. Ces mouvements sont très impressionnants mais ne semblent pas le déranger et ne sont pas douloureux.

**Question 1**

Quel est votre diagnostic concernant les difficultés motrices présentées par le patient ?

**Question 2**

Concernant les mouvements anormaux, quelle(s) est(sont) la(les) réponse(s) exacte(s) ?

- A** tremblements de grande amplitude
- B** myoclonies
- C** dystonies
- D** dyskinésies
- E** liés à un surdosage en L-dopa
- F** liés à un sous-dosage en L-dopa
- G** liés à l'évolution naturelle de la maladie (sans rapport avec le traitement)

**Question 3**

Quelle(s) mesure(s) thérapeutique(s) vous paraît (paraissent) adaptée(s) à la situation ?

- A** fractionnement des doses de L-dopa (augmentation de la fréquence des prises)
- B** arrêt du Primpéran®
- C** majoration de la dose de Modopar® de 13 h
- D** diminution de la dose de Modopar® de 13 h
- E** prise de Modopar® dès le lever
- F** association du Modopar® à des agonistes dopaminergiques
- G** association du Modopar® à un inhibiteur de la catéchol-O-méthyltransférase (COMT)

Vous faites ces modifications et revoyez le patient 3 mois plus tard en consultation : il trouve une amélioration de son état clinique, mais soulève cette fois un autre problème, il fait des malaises répétés lorsqu'il se lève de son lit ou de sa chaise. Il n'a jamais perdu connaissance mais s'est retrouvé deux fois au sol tant il se sentait mal.

Vous suspectez une hypotension orthostatique dysautonomique.

**Question 4**

Parmi les profils suivants, lequel confirme votre diagnostic (valeurs en mmHg) ?

- A** repos : PAS 140, PAD 110, FC 68/min; 1 minute : PAS 128, PAD 101, FC 72/min; 3 minutes : PAS 138, PAS 108, FC 72/min
- B** repos : PAS 140, PAD 110, FC 68/min; 1 minute : PAS 109, PAD 92, FC 89/min; 3 minutes : PAS 135, PAS 105, FC 85/min
- C** repos : PAS 140, PAD 110, FC 68/min; 1 minute : PAS 107, PAD 94, FC 65/min; 3 minutes : PAS 120, PAS 99, FC 68/min
- D** aucune de ces réponses

**Question 5**

Quels sont les trois facteurs pouvant être à l'origine de l'hypotension orthostatique chez ce patient ?

Vous revoyez le patient régulièrement en consultation et l'évolution est lentement défavorable : 3 ans plus tard les troubles de la marche se sont accentués, avec des phénomènes ON/OFF très fréquents dans la journée et une posture en triple flexion. Il a chuté à deux reprises le mois dernier. Il ne sort plus de chez lui tout seul, mais uniquement accompagné de sa femme et d'une canne.

**Question 6**

Quelle échelle vous paraît la plus appropriée pour évaluer le degré de dépendance du patient ?

- A** échelle de Rankin
- B** échelle de Barthel
- C** échelle AG-GIR
- D** échelle UPDRS
- E** échelle EDSS

La femme du patient vous demande s'il existe des aides financières permettant de couvrir les différents frais que nécessite la prise en charge de son mari.

**Question 7**

Quelles sont les deux aides financières à mettre en place ?

**Question 8**

Parmi les signes suivants, le(s)quel(s) fait(font) partie des complications évolutives de la maladie neurologique du patient ?

- A** troubles de déglutition
- B** démence
- C** freezing
- D** syndrome pyramidal
- E** festination
- F** syndrome cérébelleux

**Question 9**

Quels sont les éléments qui doivent **obligatoirement** figurer sur votre ordonnance de kinésithérapie ?

- A** nom, prénom du patient
- B** nom, prénom du médecin, n° FINESS, signature
- C** mention « Ordonnance de kinésithérapie »
- D** objectifs de rééducation
- E** pour prise en charge de maladie de Parkinson
- F** nombre de séances, fréquence
- G** mention « Au cabinet » ou « À domicile »
- H** caractère urgent ou non

**Cas clinique 24 – mixte +**

Madame B., 67 ans, est amenée par son mari aux urgences de votre hôpital à 15 h 30 pour des troubles de la vigilance apparus dans un contexte fébrile.

Cela fait 4 jours qu'elle a de la fièvre à 39,5 °C sans point d'appel clinique. Un bilan réalisé en ville était normal (NFS–plaquettes, CRP, ionogramme, ECBU stérile, radiographie de thorax) et la patiente a alors été mise sous Augmentin® depuis 24 heures. Le mari vous décrit l'apparition progressive depuis ce jour vers midi de troubles de la vigilance (patiente très somnolente, peu réactive). Elle est suivie en rhumatologie pour une polyarthrite rhumatoïde depuis 5 ans, actuellement sous Cortancyl® 5 mg et méthotrexate, et en ORL pour un carcinome épidermoïde de la gencive il y a 8 ans en rémission (chirurgie + radiothérapie).

À l'examen ce jour : PA = 128/83 mmHg; T° = 39,4 °C. Patiente somnolente mais réveillable, désorientation temporo-spatiale, clonies de l'hémiface gauche, hémiparésie gauche modérée. Pas d'atteinte des nerfs crâniens. Le reste de l'examen général est sans anomalie. Le bilan biologique d'hémostase est normal.

**Question 1**

Quel(s) diagnostic(s) évoquez-vous ?

- A** méningo-encéphalite
- B** accident vasculaire cérébral
- C** abcès cérébraux
- D** méningoradiculite
- E** état de mal épileptique

**Question 2**

Quel est le premier examen à réaliser dans ce contexte ?

- A** imagerie cérébrale (IRM ou TDM)
- B** ponction lombaire
- C** électro-encéphalogramme
- D** aucun examen, le diagnostic est clinique

Ci-joint les résultats de certains examens complémentaires réalisés, les autres étant sans anomalie :

- NFS : Hb = 10,8 g/dL ; leucocytes =  $3,2 \cdot 10^3/L$  ; plaquettes =  $145\,000/m^3$  ; TP–TCA normaux ; CRP = 4 mg/L ; glycémie = 0,95 g/L ;
- LCS : hématies =  $2/mm^3$  ; leucocytes =  $38/mm^3$  ;
- formule : polynucléaires neutrophiles 0 % ; polynucléaires éosinophiles 0 % ; lymphocytes 96 % ; autres cellules 4 % ;
- glucose = 0,56 g/L ; protéides : 0,92 g/L ;
- coloration de Gram : absence de bactéries visibles.

**Question 3**

Concernant l'analyse de la ponction lombaire, quelle(s) affirmation(s) est(sont) exacte(s) ?

- A** méningite lymphocytaire avec hypoglycorachie
- B** dissociation albumino-cytologique
- C** résultat évocateur d'une infection à pneumocoque
- D** résultat compatible avec une infection virale
- E** ponction lombaire normale

**Question 4**

Quel(s) traitement(s) instaurez-vous en urgence ?

- A** aciclovir IV
- B** amoxicilline IV à forte dose
- C** gentamycine IV
- D** vancomycine IV
- E** benzodiazépine IV
- F** aucun traitement en attendant les résultats de bactériologie et virologie

Vous obtenez 24 heures plus tard le résultat de l'examen ci-dessous (figure 22).

**Question 5**

Quelle(s) affirmation(s) est(sont) exacte(s) ?

- A** IRM cérébrale séquence T1
- B** IRM cérébrale séquence T2
- C** IRM séquence Flair
- D** scanner cérébral
- E** hypersignal du lobe temporal droit
- F** hypersignal du lobe pariétal droit
- G** hypersignal du lobe frontal droit
- H** hypersignal du lobe occipital droit

**Question 6**

Quel diagnostic évoquez-vous en priorité ?

**Question 7**

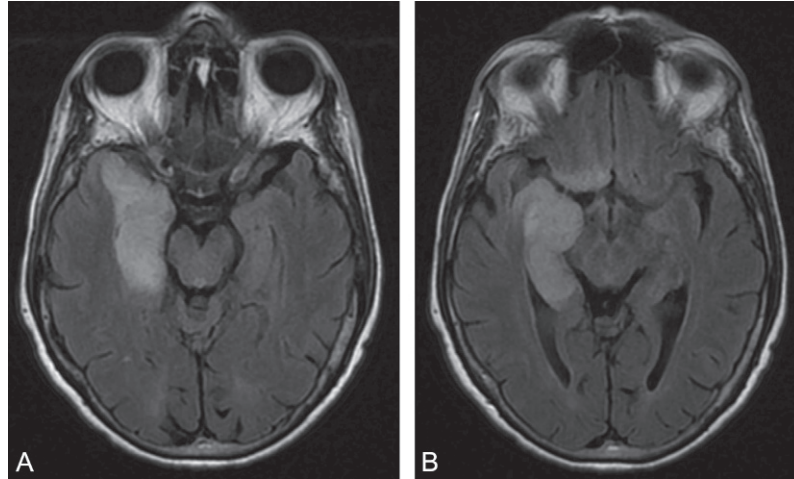
Quel examen confirmera votre diagnostic ?

- A** examen anatomopathologique (biopsie stéréotaxique)
- B** sérologie *Listeria* sur LCS
- C** sérologie *Listeria* sur sang
- D** PCR *Listeria* sur LCS
- E** PCR herpès virus sur LCS
- F** sérologie herpès virus sur LCS
- G** sérologie herpès virus sur sang

**Question 8**

Vous confirmer le diagnostic de méningo-encéphalite herpétique. Quel est le principal effet indésirable du traitement de cette pathologie ?

- A** syndrome de Lyell
- B** nécrose tubulaire aiguë
- C** trouble du rythme cardiaque
- D** rhabdomyolyse



**Figure 22.**

Vous revoyez la patiente en consultation quelques semaines plus tard accompagnée de son mari qui est très inquiet des troubles de mémoire présentés par son épouse : elle est incapable de retenir de nouvelles informations et pose toujours les mêmes questions. En revanche, elle se souvient très bien de tout ce qui est « ancien ».

**Question 9**

Quel est votre diagnostic ?

- A** syndrome de Cluver et Bucy
- B** épilepsie temporale
- C** syndrome de Korsakoff
- D** état de stress post-traumatique
- E** syndrome confusionnel

**Cas clinique 25 – mixte +**

Madame G., 71 ans, consulte aux urgences en fin d'après-midi pour l'apparition brutale de paresthésies de l'hémicorps gauche aux trois étages.

À l'examen, vous constatez une hypoesthésie de l'hémicorps et l'hémiface gauche ainsi qu'une hémianopsie latérale homonyme gauche.

**Question 1**

Quel diagnostic évoquez-vous ?

- A** infarctus cérébral
- B** hématome cérébral
- C** accident vasculaire cérébral
- D** hémorragie méningée

**Question 2**

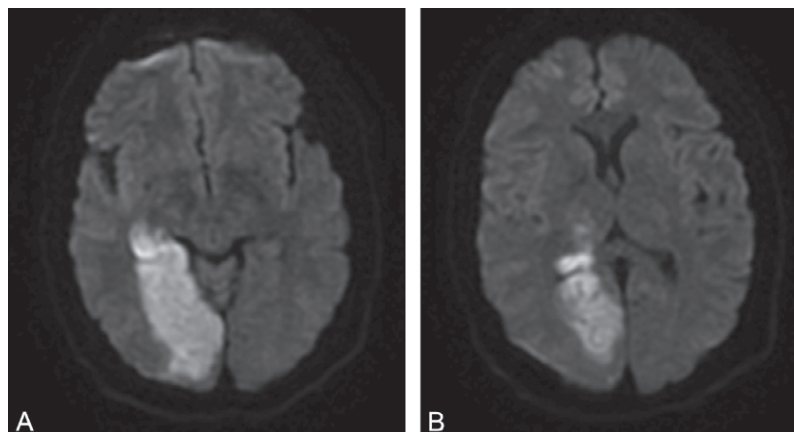
Quel élément fondamental de l'anamnèse vous manque-t-il ?

L'examen suivant est réalisé (figure 23) : IRM cérébrale, séquence de diffusion. La séquence T2\* est normale.

**Question 3**

Quelle(s) réponse(s) est(sont) exacte(s) ?

- A** hypersignal dans le territoire de l'artère cérébrale moyenne droite



**Figure 23.**



- B** hypersignal dans le territoire de l'artère cérébrale antérieure droite
- C** hypersignal dans le territoire de l'artère cérébrale postérieure droite
- D** la séquence T2\* cherche une composante hémorragique
- E** la séquence T2\* peut aider à dater l'ischémie
- F** vous retenez le diagnostic d'hémorragie cérébrale
- G** vous retenez le diagnostic d'infarctus cérébral

#### Question 4

Par l'atteinte de quelle(s) structure(s) expliquez-vous les signes cliniques de la patiente ?

- A** nerf optique droit
- B** partie latérale droite du chiasma optique
- C** radiations optiques et cortex occipital droit
- D** thalamus droit
- E** capsule interne droite

La patiente a pour antécédents une dyslipidémie, une hypertension artérielle sous IEC (inhibiteur de l'enzyme de conversion) et un diabète de type 2 sous biguanides depuis 10 ans.

Vous réalisez un bilan comprenant un ECG (normal), une échographie cardiaque transthoracique et transœsophagienne qui montre une hypertrophie myocardique diffuse concentrique et une dilatation modérée de l'oreillette gauche. L'échographie-Doppler des tronc supra-aortiques révèle une sténose à 50 % de la carotide interne droite, sans anomalie au Doppler transcranien.

Le bilan biologique est le suivant : NFS-plaquettes, ionogramme sanguin-urée-créatininémie et TP-TCA sans anomalie ; HBA1C = 7,8 % ; LDLc = 2,2 g/L ; HDLc = 0,3 g/L ; triglycérides = 1,9 g/L.

#### Question 5

Proposez-vous une endartériectomie carotidienne à la patiente ?

#### Question 6

- a) Quel examen complémentaire manque-t-il ?
- b) Quel en est l'intérêt ?

#### Question 7

Quelles sont les affirmations exactes ?

- A** introduction d'HBPM à dose curative
- B** introduction d'antivitamine K
- C** introduction d'aspirine et de clopidogrel
- D** introduction d'aspirine
- E** introduction d'HBPM à dose curative et d'aspirine
- F** introduction d'antivitamine K et d'aspirine
- G** ajout d'un sulfamide hypoglycémiant
- H** objectif de LDLc < 1,5 g/L
- I** objectif de PA < 140/90 mmHg
- J** objectif HBA1C < 6,5 %

### Cas clinique 26 – mixte +++

Madame M., 58 ans, est admise dans votre unité pour des troubles de la marche et de l'équilibre d'évolution subaiguë. Elle a pour seul antécédent une thyroïdite auto-immune sous Lévothyrox®.

Les symptômes ont débuté il y a 3 mois environ avec une instabilité à la marche d'aggravation progressive, occasionnant quelques chutes depuis peu. Elle a cessé son activité professionnelle depuis 15 jours (policier municipal) et la marche est quasi impossible actuellement. Elle se plaint également de douleurs à type d'étau en distalité des membres inférieurs.

À l'examen, vous constatez : une marche très instable, talonnante avec élargissement du polygone de sustentation ; un signe de Romberg positif ; une hypopallesthésie des quatre membres avec erreurs au sens de position du gros orteil et une force motrice normale. Les ROT sont présents, plutôt vifs.

#### Question 1

Où situez-vous la(les) lésion(s) à l'origine de la symptomatologie ?

- A** cordon postérieur de la moelle cervicale
- B** cordons latéraux de la moelle cervicale
- C** cordon postérieur de la moelle thoracique
- D** cordons latéraux de la moelle thoracique
- E** atteinte pluriradiculaire
- F** atteinte pluritronculaire
- G** atteinte des capsules internes, bilatérale
- H** atteinte de l'aire pariétale ascendante, bilatérale

En approfondissant l'examen, vous constatez également un signe de Babinski bilatéral et une hypertonie des membres inférieurs.

#### Question 2

Quel est votre diagnostic syndromique ?

#### Question 3

- a) Quel examen paraclinique réalisez-vous en urgence ?
- b) Pourquoi ?

Il n'y a pas d'argument à l'IRM pour une compression médullaire.

Ci-joint les résultats du bilan biologique réalisé : Hb = 9,6 g/dL ; VGM = 119 fl ; réticulocytes = 30.10<sup>9</sup>/L ; leucocytes = 3,1 G/L ; plaquettes 130 000/mm<sup>3</sup> ; créatininémie = 78 μmol/L ; urée = 4,2 mmol/L ; Na<sup>+</sup> = 136 mmol/L ; K<sup>+</sup> = 3,9 mmol/L ; TP = 94 % ; TCA normal ; TSH normale ; ASAT = 35 UI/L ; ALAT = 41 UI/L ; GGT = 39 UI/L ; glycémie = 5,7 mmol/L.

#### Question 4

Quel est votre diagnostic hématologique ?

#### Question 5

Quels sont les deux examens à réaliser pour explorer l'atteinte hématologique ?

#### Question 6

Quelle pathologie suspectez-vous pour expliquer l'ensemble du tableau ?

#### Question 7

Quels sont les trois examens à réaliser pour confirmer votre diagnostic ?

Votre hypothèse se confirme.

#### Question 8

Quel traitement étiologique instaurez-vous ?



### Cas clinique 27 – mixte +

Un patient de 65 ans vient à votre consultation pour un problème de tremblement du membre supérieur gauche d'aggravation progressive depuis 2 à 3 ans.

#### Question 1

Quelle est la principale cause de tremblement en France ?

À l'examen, vous constatez un tremblement des deux mains mais nettement prédominant à gauche, survenant au repos et disparaissant lors des postures et des mouvements. Il est aggravé par le calcul mental. Vous suspectez un tremblement parkinsonien.

#### Question 2

Parmi les signes suivants, lesquels vous font évoquer une maladie de Parkinson idiopathique ?

- A** troubles de la déglutition aux solides
- B** hypokinésie lors de la réalisation de mouvements alternatifs rapides
- C** paralysie de l'abaissement du regard
- D** micrographie
- E** hypotonie à la manœuvre de Stewart-Holmes
- F** aspect symétrique des anomalies cliniques

Vous évoquez une maladie de Parkinson idiopathique.

#### Question 3

Pour confirmer votre diagnostic vous décidez de réaliser :

- A** un scanner cérébral
- B** une scintigraphie au DAT-scan
- C** une IRM cérébrale
- D** Aucun examen n'est nécessaire

#### Question 4

Quelle échelle est particulièrement adaptée au suivi clinique des patients parkinsoniens ?

- A** échelle de Barthel
- B** échelle UPDRS
- C** échelle EDSS
- D** échelle de Rankin

Vous revoyez le patient régulièrement en consultation et décidez d'introduire un traitement par Requip® (popinirole, agoniste dopaminergique) qui se révèle très efficace sur les symptômes moteurs de la maladie. Deux ans plus tard, vous êtes appelé aux urgences pour ce même patient qui présente des propos incohérents. La femme vous raconte que l'état de son mari s'est dégradé depuis quelques jours : tout a commencé par une toux grasse importante, puis sont apparus des propos inadaptés, pas toujours intelligibles. Il a cessé de s'alimenter et déambule dans l'appartement une bonne partie de la nuit. Dans la journée, son état fluctue entre des moments d'agitation et des périodes de somnolence. Par ailleurs, vous apprenez qu'il a chuté à deux reprises ces derniers jours, ce que la femme a interprété comme une aggravation de sa maladie de Parkinson et a alors majoré la posologie du Requip®. L'infirmière vous donne les constantes du patient : PA = 130/90, FC = 85/min, T° = 36,7 °C, SpO<sub>2</sub> = 95% en AA.

#### Question 5

Quel est votre diagnostic syndromique ?

Vous récupérez les résultats des examens suivants : Hb = 12,1 g/dL ; plaquettes = 300 000/mm<sup>3</sup> ; leucocytes = 11 300/mm<sup>3</sup> ; créatininémie = 110 μmol/L ; urée = 14 mmol/L ; Na<sup>+</sup> = 150 mmol/L ; K<sup>+</sup> = 4,6 mmol/L ; glycémie = 1,1 g/L ; calcémie = 2,2 mmol/L ; CRP = 31 mg/L ; TP = 90 % ; TCA = 31/34.

La radiographie de thorax ne montre pas de foyer parenchymateux.

Ci-joint une coupe de scanner réalisé (figure 24).

#### Question 6

Le scanner cérébral est en faveur :

- A** d'un hématome sous-dural
- B** d'un méningiome
- C** d'un hématome extradural
- D** d'une hémorragie méningée

#### Question 7

Quelle(s) réponse(s) est(sont) exacte(s) concernant la prise en charge de votre patient ?

- A** avis neurochirurgical
- B** traitement endovasculaire
- C** restriction hydrique
- D** réhydratation intraveineuse
- E** antibiothérapie
- F** kinésithérapie respiratoire
- G** arrêt des agonistes dopaminergiques
- H** pas de modification du traitement anti-parkinsonien
- I** majoration du traitement anti-parkinsonien

À J5, l'état du patient s'est normalisé tant sur le plan des fonctions supérieures que sur le plan moteur. En revanche, il paraît très inquiet à l'idée de sortir du lit et refuse de se mettre au fauteuil et encore plus de marcher. Vous arrivez péniblement avec votre externe à le mettre debout, où il adopte une posture en rétro-pulsion empêchant la reprise de la marche.

#### Question 8

- a)** Quel est votre diagnostic ?
- b)** Quel est l'élément principal de sa prise en charge ?

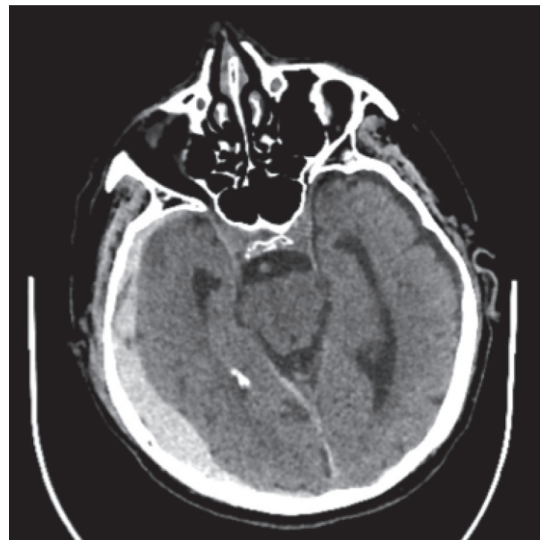


Figure 24.

## Cas clinique 28 – mixte +

Monsieur T., 61 ans, aux antécédents d'arthrose et d'asthme consulte aux urgences de votre hôpital pour la survenue de deux épisodes neurologiques transitoires. Le premier épisode a eu lieu la veille vers 16 h : perte de sensibilité brutale de la main droite alors qu'il regardait la télévision, régressive en 15 minutes. Le second est survenu ce matin vers 11 h : faiblesse de la main droite pendant 10 minutes, résolutive spontanément. L'examen neurologique est normal.

Son traitement comprend de l'Innovair® (corticoïde inhalé +  $\beta$ 2-mimétique de longue durée d'action) et du salbutamol (Ventoline®) si besoin.

Il fume deux paquets de cigarettes par jour depuis une trentaine d'années.

### Question 1

Quel diagnostic est le plus probable ?

### Question 2

Quels sont les deux autres diagnostics à évoquer devant un déficit neurologique transitoire ?

### Question 3

Vous décidez de réaliser un bilan paraclinique. Quelle affirmation vous paraît la plus adaptée ?

- A** une hospitalisation est nécessaire
- B** le bilan peut être fait en ambulatoire

### Question 4

Parmi les examens suivants, lesquels sont nécessaires ?

- A** IRM cérébrale
- B** scanner cérébral
- C** artériographie cérébrale
- S** ECG répétés
- E** écho-Doppler des troncs supra-aortiques
- F** épreuve d'effort
- G** Doppler transcrânien
- H** échographie cardiaque transthoracique
- I** écho-Doppler veineux des membres inférieurs

### Question 5

En cas de bilan négatif, vous déciderez de réaliser une échographie transœsophagienne. Quel(s) en est(sont) l'(les) intérêt(s) dans cette indication ?

- A** meilleure évaluation de la fraction d'éjection
- B** recherche d'un foramen ovale perméable
- C** recherche d'un prolapsus de la valve mitrale
- D** recherche d'athérome de la crosse aortique
- E** recherche d'un thrombus intra-auriculaire gauche
- F** recherche d'un thrombus intra-auriculaire droite

### Question 6

Quel serait l'intérêt d'un holter-ECG en cas de bilan négatif ?

Ci-joint les résultats des examens réalisés :

- le bilan biologique est normal ;
- bilan lipidique : triglycérides à 0,7 g/L, cholestérol total à 2,3 g/L, HDL-c à 0,5 g/L, LDL-c à 1,7 g/L. Glycémie à jeun à 0,9 g/L ;
- le profil tensionnel au cours de l'hospitalisation est aux alentours de 150/100 mmHg ;
- ECG normal (figure 25).

### Question 7

Quelle(s) affirmation(s) est(sont) exacte(s) ?

- A** cet examen est compatible avec le diagnostic d'AIT
- B** cet examen élimine le diagnostic d'AIT
- C** flèche 1 : artère cérébrale postérieure
- D** flèche 1 : artère cérébrale antérieure
- E** flèche 2 : artère vertébrale
- F** flèche 2 : artère basilaire
- G** flèche 3 : carotide interne
- H** flèche 3 : carotide externe

Vous réalisez également cet examen : figure 26.

### Question 8

Quelle principale anomalie constatez-vous ?

Le radiologue vous confirme qu'il existe une sténose de l'artère carotide interne gauche estimée à 75 % selon NASCET, confirmée par les données de l'échographie-Doppler.

### Question 9

Quel traitement antithrombotique prescrivez-vous ?

### Question 10

Quelle mesure non médicamenteuse prenez-vous pour diminuer le risque de récurrence ?

### Question 11

Quelles affirmations sont exactes ?

- A** objectif de PA à 140/90
- B** objectif de LDLc à 0,5 g/L
- C** objectif de diminution de la consommation tabagique
- D** pas de statine en première intention (seulement si règles hygiéno-diététiques insuffisantes)
- E** statine d'emblée
- F** on peut prescrire des  $\beta$ -bloquants pour la prise en charge de l'HTA

## Cas clinique 29 – mixte ++

Un patient de 53 ans est adressé au SAU par son médecin traitant pour la survenue de céphalées intenses. La reprise de l'anamnèse se fait en présence de sa femme, le patient étant prostré et difficile à interroger. Elle rapporte l'apparition brutale de céphalées intenses, diffuses, avec une douleur clairement majorée à la lumière. Finalement, pendant l'examen, le patient va prendre la parole et tenir des propos incohérents, avec une désorientation manifeste à la fois dans le temps et dans l'espace. Il a pour antécédent une polyarthrite rhumatoïde de diagnostic récent, traitée par corticoïdes à la dose de 6 mg/j.

Ses paramètres vitaux sont les suivants : PA = 108/67 mmHg ; FC = 116/min, T° = 39,4 °C, FR = 23/min. À l'examen, le patient ouvre les yeux à la stimulation douloureuse et bouge bien les quatre membres à la douleur. Il a une raideur de nuque franche et une phonophobie. Tout le reste de votre examen est normal en dehors d'une rhinorrhée de liquide clair (depuis quelques mois d'après la femme) et la présence de petites lésions cutanées violacées de moins d'un centimètre ne s'effaçant pas à la vitropression sur les membres inférieurs.

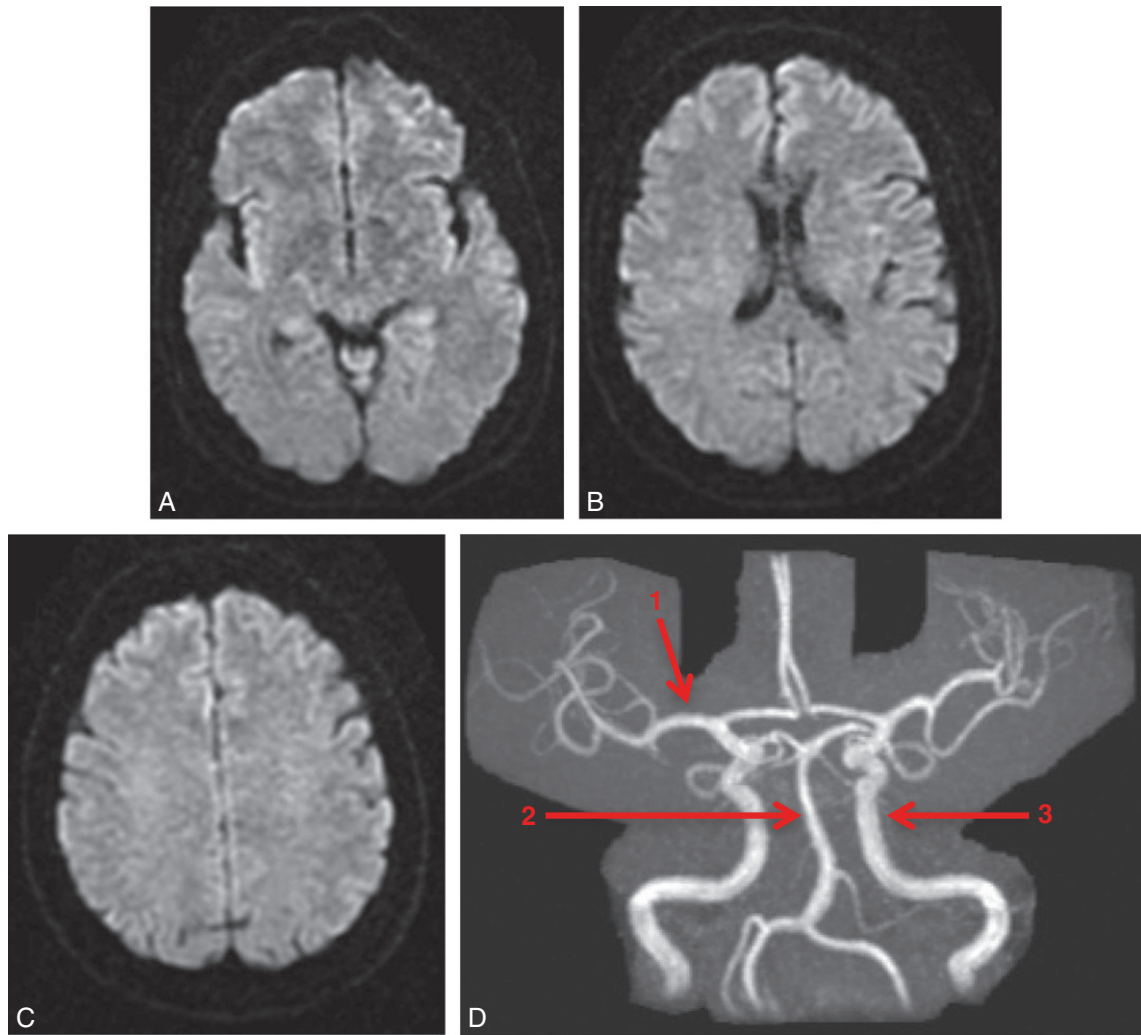


Figure 25.

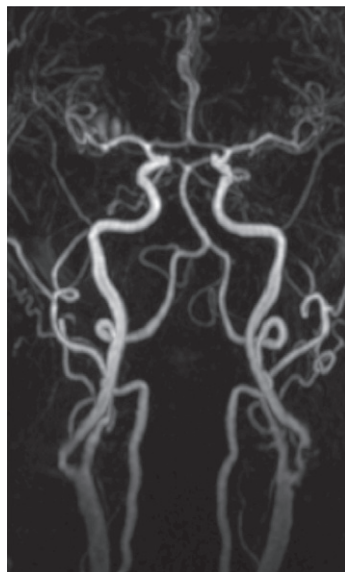


Figure 26.

**Question 1**

Quel est le score de Glasgow du patient :

- A** 8
- B** 9
- C** 10
- D** 11
- E** 12
- F** 13
- G** 14

**Question 2**

Parmi les propositions suivantes, choisissez celle ou celles correspondant à votre prise en charge **des dix prochaines minutes** :

- A** réalisation d'une ponction lombaire
- B** réalisation d'une paire d'hémoculture
- C** appel du réanimateur de garde pour transfert du patient en milieu réanimatoire
- D** réalisation d'un scanner cérébral
- E** antibiothérapie intraveineuse
- F** antibiothérapie orale
- G** biopsie des lésions cutanées



**Question 3**

Compte tenu de l'anamnèse et de la présentation clinique chez ce patient, quel(s) germe(s) suspectez-vous ?

- A** méningocoque
- B** pneumocoque
- C** *Listeria monocytogenes*
- D** entérocoque
- E** herpès virus
- F** bacille de Koch
- G** *Klebsiella pneumoniae*

**Question 4**

Vous décidez d'introduire un traitement anti-infectieux avant la ponction lombaire. Quel traitement prescrirez-vous chez ce patient en première intention ?

- A** aciclovir
- B** céphalosporine de 3<sup>e</sup> génération
- C** amoxicilline
- D** fluoroquinolone
- E** dexaméthasone
- F** aminoside
- G** vancomycine

L'examen biochimique et bactériologique du LCS de ce patient montre la présence d'un liquide trouble, de 11230 éléments (dont 89 % de polynucléaires neutrophiles), une glycorachie à 0,02 mmol/L pour une glycémie sanguine à 7,5 mmol/L et une protéinorachie à 8,2 g/L. Par ailleurs, l'examen direct montre la présence de diplocoques à Gram positif très nombreux. La PCR-HSV est négative.

**Question 5**

Quel traitement allez-vous prescrire chez ce patient à partir de ces informations ?

- A** aciclovir
- B** céphalosporine de 3<sup>e</sup> génération
- C** amoxicilline
- D** fluoroquinolone
- E** dexaméthasone
- F** aminoside
- G** vancomycine

Après 2 jours et demi de prise en charge, le patient reste fébrile malgré les antibiotiques. Il a par ailleurs présenté une crise épileptique généralisée quelques heures plus tôt.

**Question 6**

Quelle est votre attitude ?

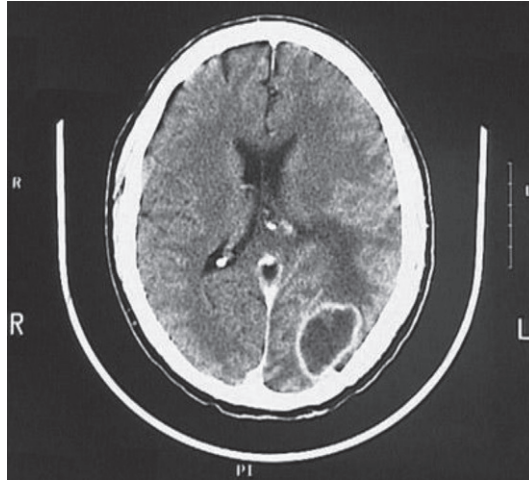
- A** réalisation d'hémocultures
- B** scanner cérébral puis ponction lombaire
- C** ponction lombaire puis scanner cérébral
- D** dosage des antibiotiques dans le LCS
- E** ajout d'emblée d'un autre antibiotique
- F** modification d'emblée de l'antibiothérapie

Une imagerie cérébrale avec injection est réalisée (figure 27).

**Question 7**

Quelle(s) affirmation(s) est(sont) exacte(s) ?

- A** IRM cérébrale
- B** scanner cérébral
- C** lésion hypodense



**Figure 27.**

- D** lésion en hypersignal
- E** prise de contraste en cocarde
- F** prise de contraste homogène
- G** effet de masse
- H** hématome cérébral
- I** méningiome cérébral
- J** abcès cérébral
- K** thrombose veineuse cérébrale

**Question 8**

- a) Compte tenu de l'anamnèse initiale, quel facteur favorisant devez-vous rechercher ?
- b) Comment le recherchez-vous ?

**Cas clinique 30 – mixte +**

Monsieur T., 67 ans, consulte en neurologie accompagné de sa femme pour une tristesse importante depuis quelques mois, qui s'aggrave lentement. La femme du patient vous dit ne plus reconnaître son mari : il a perdu tout son dynamisme et ne semble plus s'intéresser à rien. Il passe son temps assis dans un fauteuil à regarder par la fenêtre, il ne veut même plus manger car il n'a pas faim.

Quand vous interrogez le patient, il vous dit être triste et ne plus trouver de sens à sa vie. Il n'y a pas de signe de localisation à l'examen neurologique.

**Question 1**

- a) Sur ces données, quel diagnostic évoquez-vous ?
- b) Quel élément est-il important d'évaluer ?

**Question 2**

- a) Quel traitement instaurez-vous ?
- b) Pour quelle durée ?

Vous revoyez le patient et sa femme 3 mois plus tard et constatez que le traitement prescrit n'a été d'aucune efficacité. Au contraire, la femme vous explique que son état s'est même un peu dégradé : il ne veut plus sortir ni voir ses amis et a tendance à ne pas s'alimenter ou à se laver si elle ne le pousse pas à le faire. Il ne s'intéresse plus du tout à elle, alors même qu'elle a vécu une période difficile avec la mort de sa sœur.

Elle vous raconte par ailleurs qu'il a des comportements inhabituels : il est beaucoup plus franc que d'ordinaire (il a récemment insulté deux amis et a dit à la boulangère qu'elle était très « sexy »). À l'examen, le patient est prostré dans sa chaise et semble ne pas du tout s'intéresser à la consultation. Quand vous l'interrogez sur ses troubles il vous dit : « Tu sais Docteur, tout irait bien si je n'avais pas ma femme tout le temps sur le dos. » Vous constatez également qu'il a tendance à répéter ce que vous dites. Il n'y a pas de signe de localisation à l'examen neurologique.

### Question 3

Quel est votre diagnostic syndromique ?

### Question 4

Parmi les pathologies suivantes, laquelle(lesquelles) peut(peuvent) être à l'origine de la symptomatologie du patient ?

- A** démence fronto-temporale
- B** maladie d'Alzheimer
- C** tumeur cérébrale
- D** maladie de Parkinson à son début
- E** hématome extradural

### Question 5

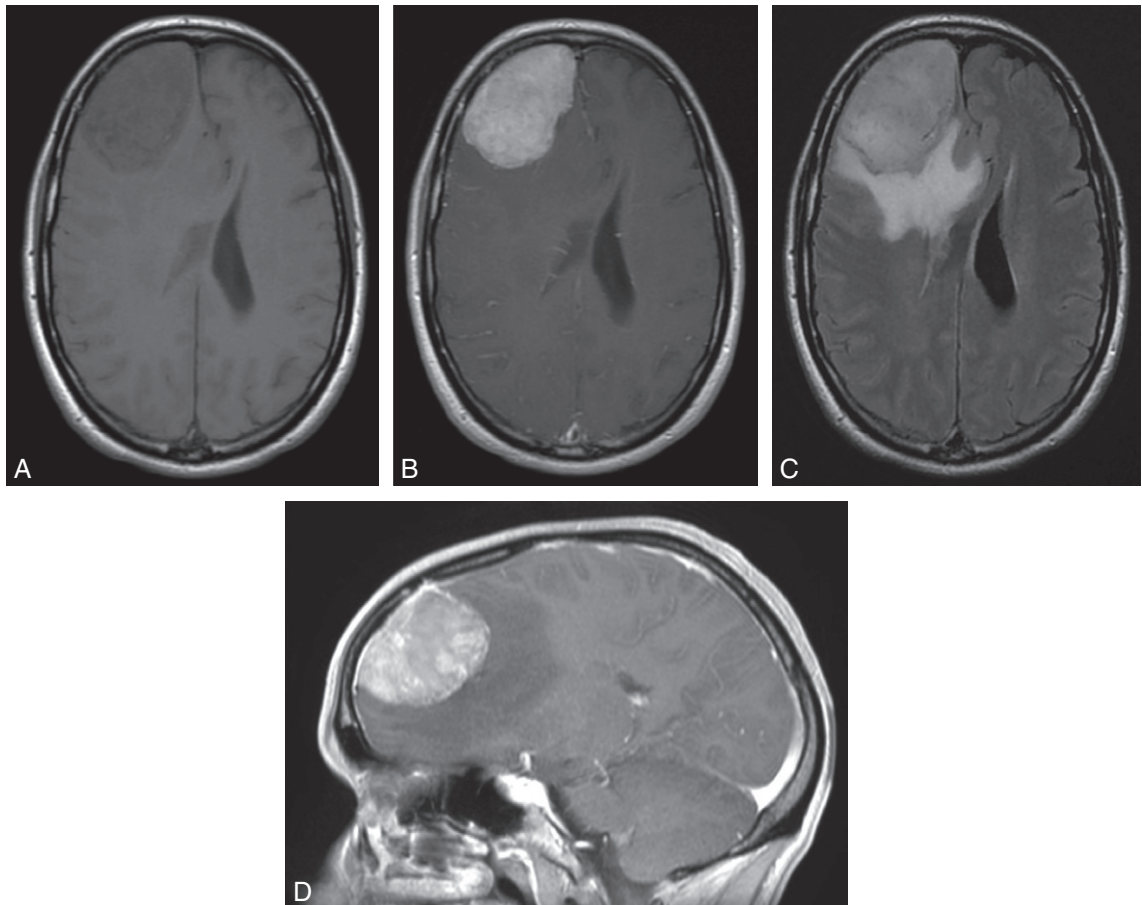
Parmi les tests suivants, lesquels peuvent être utiles à réaliser lors de votre consultation ?

- A** score EDSS
  - B** score UPDRS
  - C** MMSE
  - D** échelle ADL/IADL
  - E** échelle de Barthel
  - F** batterie rapide d'efficacité frontale
- Une IRM cérébrale est réalisée (figure 28).

### Question 6

Quelle(s) affirmation(s) est(sont) exacte(s) ?

- A** image A : séquence T1
- B** image A : séquence T2/Flair
- C** image C : séquence T1
- D** image D : séquence T2/Flair
- E** prise de contraste de la lésion
- F** œdème périlésionnel
- G** effet de masse
- H** risque de compression du 4<sup>e</sup> ventricule
- I** hématome cérébral
- J** hématome sous-dural
- K** méningiome cérébral



**Figure 28.**

- L** hématome extradural
- M** engagement sous-falcien
- N** engagement amygdalien

**Question 7**

Quelle prise en charge proposez-vous en première intention ? (une seule réponse)

- A** radiothérapie stéréotaxique
- B** traitement chirurgical
- C** antibiothérapie à large spectre
- D** ponction lombaire
- E** chimiothérapie
- F** radio-embolisation

**Question 8**

- a) Si cet examen était normal, quel diagnostic auriez-vous suspecté ?
- b) Quelle exploration fondamentale auriez-vous alors demandé ?

**Cas clinique 31 – mixte ++**

Un patient de 67 ans, d'origine vietnamienne, consulte pour des rachialgies basses anciennes de majoration récente. Il rapporte un traumatisme direct du bas du dos au cours d'une bousculade il y a quelques semaines, alors qu'il était dans le train au Vietnam, voyage ayant duré plus de 18 h.

Il a consulté son médecin traitant il y a quelques semaines, qui devant le tableau lui avait prescrit des séances de kinésithérapie, ainsi que des anti-inflammatoires non stéroïdiens lesquels, selon le patient, ont augmenté les douleurs.

À l'arrivée au SAU, ses constantes sont les suivantes : poids = 54 kg pour une taille de 169 cm (il a perdu plusieurs kilos ces derniers mois), PA = 134/78 mmHg, FC = 89/min, FR = 18/min et T° = 38,2 °C. À l'examen du patient, la station debout est possible, mais les mobilisations actives et passives du rachis sont douloureuses. Il n'existe pas de point douloureux exquis, mais une zone diffuse paravertébrale droite douloureuse dans son ensemble. Il n'existe pas de modification des parties molles. En insistant, il vous décrit néanmoins des paresthésies bilatérales des membres inférieurs, ainsi que la désagréable sensation de ne pas se sentir uriner. Le reste de l'examen est normal. Vous suspectez un syndrome de la queue de cheval.

**Question 1**

Quels signes cliniques cherchez-vous en faveur de ce diagnostic ?

- A** hypotonie/atonie du sphincter anal au toucher rectal
- B** déficit moteur des membres inférieurs
- C** atteinte des membres supérieurs
- D** présence d'un niveau sensitif
- E** hypoesthésie des membres inférieurs
- F** anesthésie en selle
- G** abolition des ROT
- H** ROT vifs
- I** signe de Babinski

**Question 2**

Citez deux éléments cliniques qui évoqueraient l'atteinte du cône terminal ?

L'examen clinique est en faveur d'une compression des racines de la queue de cheval.

**Question 3**

Quel examen radiologique réalisez-vous en urgence ? L'examen suivant est réalisé : [figure 29](#).

**Question 4**

Quelles affirmations sont exactes concernant cette IRM médullaire ?

- A** lésion L2
- B** lésion L3
- C** lésion L4
- D** lésion L5
- E** présence d'une épidurite
- F** prise de contraste de la(des) lésion(s)
- G** compression de la queue de cheval
- H** compression du cône terminal

**Question 5**

- a) Quel diagnostic étiologique évoquez compte tenu du contexte ?
- b) Quel est le principal diagnostic différentiel à évoquer ?

**Question 6**

Parmi les propositions suivantes, quelle est la principale à mettre en place en urgence ?

- A** réalisation d'hémocultures avant tout autre geste
- B** antibiothérapie probabiliste en urgence
- C** chirurgie de décompression médullaire
- D** antibiothérapie puis ponction-biopsie discovertébrale
- E** ponction biopsie discovertébrale puis antibiothérapie
- F** sérologies (brucellose, *Bartonella*, *Coxiella*)

Suite à votre prise en charge, le patient va se stabiliser et il est transféré en salle conventionnelle. L'aspect macroscopique est en faveur d'une pathologie infectieuse. Les analyses bactériologiques sont en cours.

**Question 7**

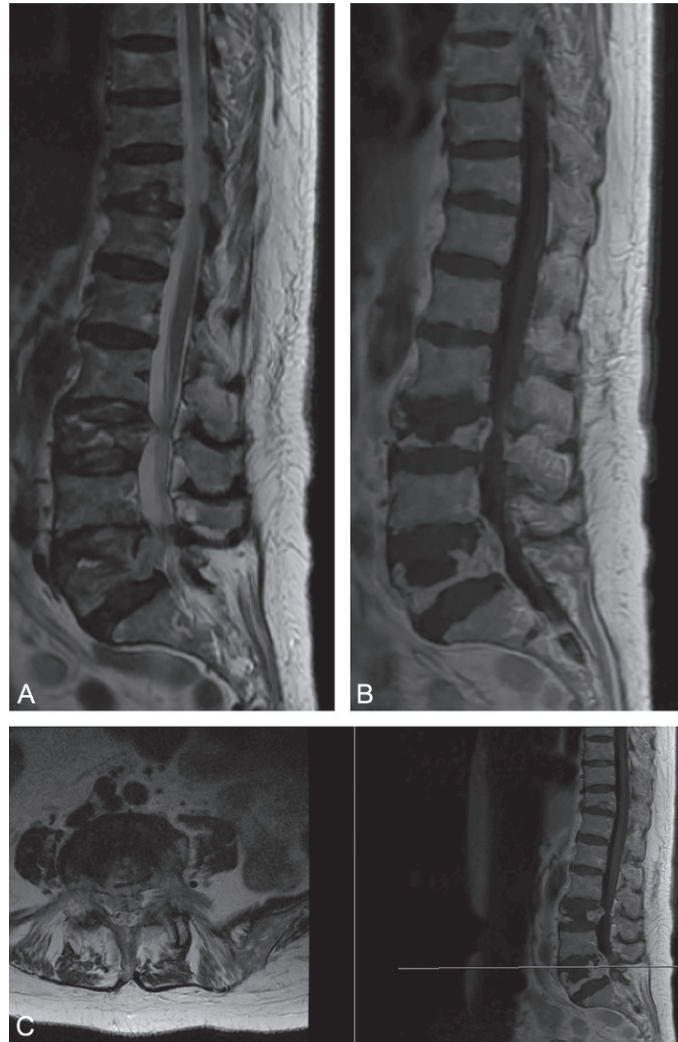
Quelle antibiothérapie instaurez-vous ?

- A** ceftriaxone + aminoside
- B** ceftriaxone + cotrimoxazole + aminoside
- C** isoniazide + rifampicine + éthambutol + pyrazinamide
- D** métronidazole + sulfadiazine + pyrazinamide
- E** métronidazole + ceftriaxone
- F** pas d'antibiothérapie avant les résultats des cultures bactériologiques

**Question 8**

Devant l'apparition de cruralgies, la persistance de douleurs dorsales et la présence d'un flessus de la hanche à l'examen, quelle complication évoquez-vous ?

Le patient vous explique par ailleurs qu'il n'arrive pas à uriner de manière spontanée, mais que ses urines s'écoulent de manière incontrôlée par fuites. À l'examen, vous palpez une voussure hypogastrique, mate à la percussion.



**Figure 29.**

a. IRM T2.

b et c. T1 + gadolinium.

**Question 9**

Quelle(s) proposition(s) est(sont) exacte(s) ?

- A** incontinence d'effort
- B** rétention d'urines
- C** incontinence par regorgement
- D** incontinence par hyperréactivité vésicale

**Question 10**

Concernant la prise en charge thérapeutique, quelle(s) proposition(s) est(sont) exacte(s) ?

- A** drainage urinaire par sondage urinaire
- B** drainage urinaire par cathéter sus-pubien
- C** clampage nécessaire après 500 cc de drainage
- D** instaurer un traitement par  $\alpha$ -bloquants

# CHAPITRE 2

## QCM

### QCM 1

Le premier diagnostic à évoquer devant une paralysie du III douloureuse est :

- A** parésie du III d'origine diabétique
- B** dissection carotidienne
- C** anévrisme compressif de la terminaison carotidienne
- D** crise myasthénique
- E** maladie de Basedow

### QCM 2

Le premier diagnostic à évoquer devant un signe de Claude-Bernard-Horner douloureux isolé est :

- A** syndrome de Wallenberg
- B** cancer de l'apex pulmonaire
- C** anévrisme termino-carotidien
- D** tumeur oculaire
- E** dissection carotidienne
- F** algie vasculaire de la face

### QCM 3

Devant un déficit brutal de l'hémicorps droit associé à une aphasie chez un patient droitier, vous évoquez (plusieurs réponses possibles) :

- A** infarctus cérébral vertébro-basilaire
- B** infarctus cérébral sylvien droit (cérébrale moyenne)
- C** infarctus cérébral sylvien gauche (cérébrale moyenne)
- D** infarctus cérébral dans le territoire l'artère cérébrale postérieure gauche
- E** infarctus cérébral dans le territoire l'artère cérébrale postérieure droite
- F** hématome cérébral fronto-pariétal gauche
- G** hématome cérébral fronto-pariétal droit

### QCM 4

Devant une cécité monoculaire droite brutale associée à un déficit brachio-facial gauche, vous évoquez (plusieurs réponses possibles) :

- A** infarctus cérébral de l'artère cérébrale postérieure gauche

- B** infarctus cérébral de l'artère cérébrale postérieure droite
- C** infarctus cérébral du territoire carotidien droit
- D** infarctus cérébral du territoire carotidien gauche
- E** infarctus cérébraux des territoires carotidiens gauche et droit concomitants
- F** hématome cérébral fronto-pariétal gauche
- G** hématome cérébral fronto-pariétal droit

### QCM 5

Devant une hémiparésie gauche épargnant la face associée à une parésie du III droit d'installation brutale, vous évoquez (plusieurs réponses possibles) :

- A** infarctus cérébral vertébro-basilaire
- B** infarctus cérébral sylvien droit (cérébrale moyenne)
- C** infarctus cérébral sylvien gauche (cérébrale moyenne)
- D** infarctus cérébral du territoire l'artère cérébrale antérieure gauche
- E** infarctus cérébral du territoire de l'artère cérébrale antérieure droite
- F** infarctus cérébral du territoire de l'artère cérébrale postérieure gauche
- G** infarctus cérébral du territoire de l'artère cérébrale postérieure droite

### QCM 6

Une dissection carotidienne droite (plusieurs réponses possibles) :

- A** peut être révélée par une parésie du III droit, douloureuse
- B** peut être révélée par un signe de Claude-Bernard-Horner droit
- C** peut être à l'origine d'un infarctus cérébral par un mécanisme thrombo-embolique
- D** peut être à l'origine d'un infarctus cérébral par un mécanisme hémodynamique
- E** nécessite une intervention chirurgicale en urgence
- F** nécessite une hospitalisation en unité de soins intensifs neurovasculaires
- G** nécessite l'introduction d'un traitement antithrombotique



### QCM 7

Un signe de Claude-Bernard-Horner :

- A** associe un myosis, un ptosis et une parésie de l'abduction de l'œil
- B** associe un myosis, un ptosis et une énoptalmie
- C** est lié à l'atteinte du système nerveux sympathique homolatéral
- D** est lié à l'atteinte du système nerveux sympathique controlatéral
- E** peut se rencontrer en cas de tumeur de l'apex pulmonaire
- F** peut se rencontrer en cas de syndrome de Wallenberg
- G** peut se rencontrer en cas de dissection carotidienne

### QCM 8

La maladie des petites artères cérébrales (plusieurs réponses possibles) :

- A** est une pathologie rare
- B** peut se révéler par un infarctus lacunaire
- C** est caractérisée par l'atteinte des artères perforantes cérébrales
- D** peut se révéler par un hématome cérébral
- E** est souvent liée aux facteurs de risque vasculaires

### QCM 9

Parmi les étiologies suivantes d'infarctus cérébral, quelles sont les trois plus fréquentes ?

- A** ACFA
- B** dissection artérielle
- C** maladie des petites artères cérébrales liée aux FDRV
- D** rétrécissement aortique calcifié
- E** athérome des troncs supra-aortiques
- F** infarctus du myocarde
- G** drépanocytose

### QCM 10

Un patient vous est adressé pour une hémiparésie gauche d'installation brutale survenue 1 h plus tôt. Le scanner cérébral réalisé en urgence est normal. Quelle(s) affirmation(s) est(sont) exacte(s) ?

- A** vous évoquez le diagnostic d'infarctus cérébral
- B** vous évoquez le diagnostic d'hématome cérébral
- C** vous évoquez le diagnostic d'aura migraineuse
- D** vous évoquez le diagnostic de trouble conversif
- E** aucune réponse n'est exacte

### QCM 11

Un patient est admis pour hémiparésie gauche d'installation brutale survenue 1 h plus tôt. Quel examen réalisez-vous en urgence ?

- A** une IRM cérébrale avec séquences de diffusion, T2\*, Flair et ARM

- B** une IRM cérébrale avec coupes coronales centrées sur les hippocampes
- C** un scanner cérébral sans injection
- D** un scanner cérébral avec injection
- E** une artériographie cérébrale

### QCM 12

Un hématome cérébral est caractérisé à l'imagerie par (plusieurs réponses possibles) :

- A** une hypodensité sur le scanner cérébral
- B** une hyperdensité spontanée sur le scanner cérébral
- C** un hyposignal à l'IRM sur la séquence T2\* (ou écho de gradient)
- D** un hypersignal à l'IRM sur la séquence T2\* (ou écho de gradient)

### QCM 13

Parmi les pathologies suivantes, lesquelles peuvent être à l'origine d'un hématome cérébral ?

- A** endocardite infectieuse
- B** malformation artérioveineuse cérébrale
- C** maladie des petites artères cérébrales liée aux FDRV
- D** thrombophlébite cérébrale
- E** tumeur cérébrale
- F** angiopathie amyloïde

### QCM 14

La thrombolyse intraveineuse pour un infarctus cérébral :

- A** peut être administrée jusqu'à 3 h après le début des symptômes
- B** peut être administrée jusqu'à 4 h 30 après le début des symptômes
- C** est à risque d'hémorragie cérébrale et systémique
- D** est contre-indiquée en cas de score NIHSS > 10

### QCM 15

Un patient de 59 ans, avec une HTA pour seul facteur de risque vasculaire est admis pour un accident ischémique transitoire survenu 10 heures plus tôt. L'IRM cérébrale est normale, l'ECG est en ACFA. Quelle(s) est(sont) la(les) proposition(s) exacte(s) ?

- A** hospitalisation en soins intensifs neurovasculaires
- B** pas d'hospitalisation nécessaire
- C** introduction d'un anti-agrégant plaquettaire
- D** introduction d'une anticoagulation efficace
- E** introduction d'une anticoagulation efficace et d'un anti-agrégant plaquettaire

### QCM 16

Un patient de 59 ans, hypertendu et diabétique est hospitalisé pour un infarctus sylvien droit étendu,

survenu 10 h plus tôt. L'ECG est en ACFA. Quelle(s) est(sont) la(les) proposition(s) exacte(s) ?

- A introduction d'un traitement par Aspégic®
- B introduction d'une anticoagulation efficace
- C introduction d'une anticoagulation préventive
- D thrombolyse intraveineuse

### QCM 17

Le traitement d'une sténose à 80 % de l'artère carotide interne symptomatique repose sur :

- A aspirine à dose anti-agrégante
- B anticoagulation efficace
- C endartériectomie carotidienne
- D statine

### QCM 18

Une thrombose veineuse cérébrale peut se compliquer de :

- A un déficit neurologique focal
- B crises convulsives
- C hémorragie cérébrale
- D hypertension intracrânienne

### QCM 19

Le traitement de la thrombose veineuse cérébrale repose sur :

- A l'aspirine à dose anti-agrégante
- B une anticoagulation efficace par héparine, sauf en cas de lésion hémorragique
- C une anticoagulation efficace par héparine, même en cas de lésion hémorragique
- D une thrombolyse intraveineuse
- E la pose d'un filtre cave

### QCM 20

Parmi les pathologies suivantes, laquelle(lesquelles) peut(peuvent) se compliquer de thrombose veineuse cérébrale ?

- A syndrome des antiphospholipides
- B mastoïdite
- C maladie de Behçet
- D infarctus cérébral
- E mutation homozygote du facteur V de la coagulation

### QCM 21

Imagerie et hématome cérébral : quelle(s) affirmation(s) est(sont) exacte(s) ?

- A un hématome cérébral est caractérisé par une hypodensité spontanée au scanner sans injection
- B un hématome cérébral est caractérisé par une hyperdensité spontanée au scanner sans injection
- C la séquence de diffusion est la séquence de choix en IRM pour visualiser un saignement

D la séquence Flair est la séquence de choix en IRM pour visualiser un saignement

E la séquence T2\* (ou écho de gradient) est la séquence de choix en IRM pour visualiser un saignement

### QCM 22

Quel(s) argument(s) est(sont) en faveur d'une origine hypertensive (maladie des petites artères cérébrales liée aux FDRV) devant un hématome cérébral ?

- A la survenue chez un sujet de moins de 50 ans
- B la topographie profonde
- C la topographie lobaire (ou périphérique)
- D la présence d'une HTA ancienne
- E l'absence de leucopathie vasculaire (ou leuco-araïose)

### QCM 23

Concernant le bilan étiologique radiologique d'un hématome cérébral, quelle(s) affirmation(s) est(sont) exacte(s) ?

- A un scanner cérébral est suffisant dans la majorité des cas
- B une IRM cérébrale doit être systématiquement réalisée
- C une artériographie doit être systématiquement réalisée
- D l'artériographie doit être proscrite

### QCM 24

Parmi les pathologies suivantes, lesquelles peuvent se révéler par un hématome cérébral ?

- A thrombose veineuse cérébrale
- B hypertension artérielle
- C endocardite infectieuse
- D tumeur cérébrale
- E méningiome

### QCM 25

Le traitement d'une hémorragie cérébrale intraparenchymateuse repose sur :

- A une évacuation chirurgicale systématique
- B le contrôle de la pression artérielle
- C le traitement de la cause
- D une prise en charge initiale en unité de soins intensifs neurovasculaires

### QCM 26

Une hémorragie méningée (HM) :

- A est liée à une rupture d'anévrisme cérébral le plus souvent
- B occasionne fréquemment un décès précoce
- C est aussi fréquent qu'un infarctus cérébral
- D est moins fréquent qu'un hématome cérébral intraparenchymateux



### QCM 27

L'hémorragie méningée par rupture d'anévrisme cérébral :

- A** est éliminée par un scanner cérébral sans injection normal
- B** nécessite la réalisation d'un geste thérapeutique chirurgical ou endovasculaire en urgence
- C** nécessite la réalisation d'un geste thérapeutique chirurgical ou endovasculaire mais sans urgence
- D** contre-indique la réalisation d'une ponction lombaire

### QCM 28

Une aggravation neurologique dans les premières heures suivant une hémorragie méningée par rupture d'anévrisme doit faire évoquer :

- A** une hydrocéphalie chronique
- B** un vasospasme cérébral
- C** un resaignement
- D** une hydrocéphalie aiguë

### QCM 29

Une crise migraineuse :

- A** est peu douloureuse le plus souvent
- B** peut s'accompagner de vomissements
- C** peut s'accompagner d'un signe de Claude-Bernard-Horner
- D** dure maximum 24 h
- E** peut être déclenchée par certains aliments

### QCM 30

Devant un premier épisode de céphalée intense (EVA 8/10), unilatérale, pulsatile, non fébrile, accompagnée de vomissements chez une patiente de 25 ans, de survenue progressive :

- A** le diagnostic de première crise migraineuse peut être retenu
- B** une surveillance clinique est suffisante
- C** une imagerie cérébrale doit être réalisée
- D** un triptan doit être donné à la patiente dès son admission, l'objectif étant de la soulager rapidement
- E** la normalité d'un scanner cérébral sans injection permet de retenir le diagnostic de crise migraineuse

### QCM 31

Les principaux traitements de la crise migraineuse sont :

- A** les triptans
- B** les corticoïdes
- C** les  $\beta$ -bloquants
- D** l'oxygénothérapie
- E** les AINS

### QCM 32

Un syndrome d'hypertension intracrânienne peut être lié à :

- A** une tumeur cérébrale
- B** une hydrocéphalie aiguë
- C** une thrombose veineuse cérébrale
- D** une méningite bactérienne

### QCM 33

Un syndrome post-ponction lombaire (ou hypotension du LCS) :

- A** se caractérise par des céphalées matinales, soulagées par des vomissements en jet
- B** se caractérise par des céphalées survenant à l'orthostatisme
- C** est plus fréquent si on utilise une aiguille de gros diamètre
- D** se traite par le repos en position allongée
- E** est une complication rarissime

### QCM 34

L'algie vasculaire de la face :

- A** touche principalement les hommes de la cinquantaine
- B** une crise se traite par triptan sous-cutané
- C** peut s'accompagner de signes végétatifs (larmolement, rhinorrhée...)
- D** peut s'accompagner d'un signe de Claude-Bernard-Horner
- E** le traitement de fond repose sur les  $\beta$ -bloquants

### QCM 35

La névralgie essentielle du trijumeau :

- A** est une pathologie de la femme jeune
- B** touche le plus souvent les territoires V1, V2 et V3 du nerf trijumeau
- C** s'accompagne d'une abolition du réflexe cornéen
- D** s'accompagne d'une hypoesthésie dans le territoire du trijumeau
- E** est une douleur à type de décharge électrique

### QCM 36

Lors d'une crise d'algie vasculaire de la face à droite, vous pouvez observer :

- A** un larmolement droit
- B** une paralysie du VI droit
- C** une injection conjonctivale droite
- D** une hypoesthésie du territoire V1 à droite
- E** un signe de Claude-Bernard-Horner droit

### QCM 37

Devant un déficit sensitivo-moteur ascendant évoluant sur quelques jours, touchant actuellement les quatre membres, les diagnostics à évoquer sont :

- A** une crise myasthénique
- B** une myélite cervicale



- C** une sclérose latérale amyotrophique
- D** une polyradiculonévrite aiguë
- E** une compression médullaire cervicale

### QCM 38

Une polyneuropathie se caractérise par :

- A** l'atteinte asymétrique et asynchrone de plusieurs troncs nerveux
- B** une atteinte sensitive bilatérale et symétrique débutant aux pieds, lentement évolutive
- C** une atteinte sensitivo-motrice ascendante d'évolution rapide
- D** une atteinte pluriradiculaire asymétrique

### QCM 39

Quelles causes peuvent être à l'origine d'une polyneuropathie ?

- A** amylose
- B** diabète
- C** alcool
- D** toxiques

### QCM 40

Les deux principaux diagnostics à évoquer devant une méningoradiculite sont :

- A** diabète
- B** maladie de Lyme
- C** méningite carcinomateuse
- D** alcool
- E** amylose

### QCM 41

Devant un déficit moteur des releveurs du pied et du gros orteil droit, le(s) diagnostic(s) à évoquer est(sont) :

- A** une atteinte du nerf sciatique poplité externe (ou fibulaire)
- B** une atteinte du nerf sciatique poplité interne
- C** une atteinte radiculaire L5
- D** une atteinte radiculaire L4

### QCM 42

Un patient se présente avec une ataxie proprioceptive des quatre membres d'aggravation rapidement progressive (marche talonnante, signe de Romberg positif non latéralisé à la fermeture des yeux, hypopallesthésie). Vous évoquez (plusieurs réponses possibles) :

- A** une lésion cérébelleuse bilatérale
- B** une atteinte du système nerveux périphérique, prédominant sur les grosses fibres myélinisées
- C** une atteinte du système nerveux périphérique, prédominant sur les petites fibres non myélinisées

- D** une atteinte médullaire cervicale, cordonale postérieure
- E** une atteinte médullaire cervicale, touchant les cordons latéraux

### QCM 43

Une neuropathie démyélinisante peut montrer l'(les) anomalie(s) suivante(s) à l'ENMG :

- A** diminution de l'amplitude des potentiels d'action
- B** allongement des latences distales
- C** diminution des vitesses de conduction
- D** présence de blocs de conduction

### QCM 44

Une patiente se présente avec un déficit moteur de l'extension des doigts et du poignet de la main gauche. Vous évoquez :

- A** une atteinte du nerf radial
- B** une atteinte du nerf médian
- C** une atteinte du nerf ulnaire
- D** une atteinte radiculaire C5
- E** une atteinte radiculaire C6
- F** une atteinte radiculaire C7

### QCM 45

Parmi les manifestations suivantes, lesquelles sont évocatrices de dysautonomie ?

- A** hypotension orthostatique avec accélération compensatrice de la fréquence cardiaque
- B** hypotension orthostatique sans accélération compensatrice de la fréquence cardiaque
- C** impuissance
- D** anhydrose
- E** incontinence urinaire

### QCM 46

Un patient présente depuis 3 jours une atteinte du nerf sciatique poplité externe (SPE) gauche douloureuse, puis une atteinte du nerf médian droit depuis ce matin, également douloureuse. Quelle(s) est(sont) la(les) réponse(s) exacte(s) ?

- A** il s'agit d'une méningoradiculite
- B** il s'agit d'une mononeuropathie multiple (ou multinevrite)
- C** il s'agit d'une polyneuropathie
- D** vous suspectez une maladie de Lyme
- E** vous suspectez une vascularite

### QCM 47

Une patiente consulte pour des paresthésies nocturnes des trois premiers doigts de la main gauche. L'(les) argument(s) en faveur d'un syndrome du canal carpien est(sont) :

- A** raccourcissement des latences distales du nerf médian à l'ENMG
- B** raccourcissement des latences distales du nerf radial à l'ENMG
- C** ralentissement des vitesses de conduction du nerf médian à l'ENMG
- D** ralentissement des vitesses de conduction du nerf radial à l'ENMG

### QCM 48

Le(s) signe(s) de gravité à rechercher devant un syndrome du canal carpien est(sont) :

- A** la présence d'une amyotrophie de l'éminence thénar
- B** la présence d'une amyotrophie de l'éminence hypothénar
- C** la présence d'un déficit moteur de l'opposant du pouce
- D** la présence d'un déficit moteur du fléchisseur du pouce

### QCM 49

Un patient consulte pour l'aggravation progressive depuis plusieurs mois d'une sensation désagréable à type de brûlures, ressentie lors du contact des draps sur ses pieds. Quelle(s) est(sont) la(les) réponse(s) exacte(s) ?

- A** il peut s'agir d'une polyneuropathie diabétique
- B** il s'agit d'une allodynie
- C** il s'agit d'une hyperpathie
- D** il s'agit de douleurs par excès de nociception
- E** il s'agit de douleurs neuropathiques

### QCM 50

Quel(s) traitement(s) est(sont) indiqué(s) en cas de douleurs neuropathiques invalidantes ?

- A** anti-inflammatoires non stéroïdiens
- B** corticoïdes
- C** anti-épileptiques
- D** antidépresseurs
- E** morphiniques

### QCM 51

Des douleurs et paresthésies des deux derniers doigts de la main droite chez une femme de 50 ans sont compatibles avec :

- A** un syndrome du canal carpien droit
- B** une névralgie cervico-brachiale C8-D1 droite
- C** une névralgie cervico-brachiale C6 droite
- D** une compression du nerf cubital droit au coude
- E** un syndrome de la loge de Guyon

### QCM 52

La maladie de Parkinson idiopathique :

- A** est une maladie auto-immune
- B** est caractérisée par une évolution par poussées

- C** est caractérisée par une dégénérescence des neurones dopaminergiques de la substance noire
- D** est caractérisée par une accumulation de protéine  $\beta$ -amyloïde
- E** est la première cause de syndrome parkinsonien

### QCM 53

Parmi les signes cliniques suivants, lesquels sont évocateurs d'une maladie de Parkinson idiopathique à la phase initiale :

- A** ataxie des membres, asymétrique
- B** akinésie des membres, asymétrique
- C** apraxie
- D** marche à petits pas
- E** marche talonnante
- F** marche avec élargissement du polygone de sustentation
- G** micrographie
- H** hypotonie à la manœuvre de Stewart-Holmes
- I** hypertonie en roue dentée majorée par la manœuvre de Froment
- J** troubles de la déglutition aux liquides
- K** hypotension orthostatique
- L** troubles cognitifs
- M** dysurie

### QCM 54

Le tremblement de la maladie de Parkinson :

- A** est un tremblement prédominant au repos
- B** est un tremblement prédominant lors des mouvements
- C** est symétrique
- D** est asymétrique
- E** touche le chef
- F** est diminué par le stress
- G** est un tremblement lent

### QCM 55

Votre patient suivi pour une maladie de Parkinson idiopathique (MPI) sous L-dopa, vous consulte pour une adaptation du traitement devant des dyskinésies de milieu de dose. Quelle(s) proposition(s) vous semble(nt) pouvoir améliorer la situation ?

- A** majoration de la posologie de L-dopa
- B** ajout d'agonistes dopaminergiques
- C** diminution de la posologie de L-dopa
- D** fractionnement des prises
- E** arrêt du traitement

### QCM 56

Quelle(s) mesure(s) thérapeutique(s) pouvez-vous proposer à un patient sous L-dopa (4 prises/jour) pour une maladie de Parkinson idiopathique devant l'apparition d'une akinésie de fin de doses ?

- A ajout d'agonistes dopaminergiques
- B diminution de la posologie de L-dopa
- C fractionnement des prises
- D arrêt du traitement
- E ajout d'un ICOMT (inhibiteur de la cathécol-O-méthyltransférase)

### QCM 57

Parmi les pathologies suivantes, lesquelles peuvent se révéler par un syndrome parkinsonien ?

- A maladie d'Alzheimer
- B maladie de Wilson
- C sclérose latérale amyotrophique
- D atrophie multisystématisée
- E démence fronto-temporale
- F paralysie supranucléaire progressive
- G démence à corps de Lewy
- H maladie de Huntington

### QCM 58

Parmi les troubles suivants, lesquels peuvent faire partie des complications évolutives de la maladie de Parkinson idiopathique ?

- A troubles cognitifs
- B hypotension orthostatique
- C fluctuations motrices
- D myoclonies
- E dyskinésies
- F troubles de la déglutition
- G troubles urinaires (dysurie, fuites urinaires)
- H dépression

### QCM 59

Quel est le type de transmission génétique de la maladie de Wilson ?

- A autosomique récessive
- B autosomique dominante
- C liée à l'X
- D autre

### QCM 60

Quels types de mouvements anormaux peut-on retrouver dans la maladie de Wilson ?

- A tremblements
- B dystonie
- C chorée
- D myoclonies

### QCM 61

Quel est le territoire artériel atteint dans cet infarctus cérébral (figure 1) ?

- A artère cérébrale moyenne droite
- B artère cérébrale antérieure droite
- C artère cérébrale postérieure droite
- D artère cérébelleuse postéro-inférieure droite

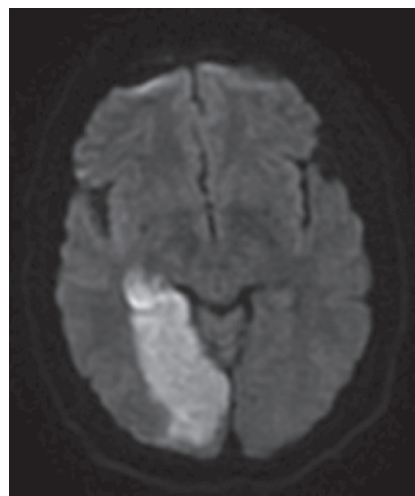


Figure 1.

### QCM 62

Quelle artère manque-t-il sur cette ARM (figure 2) ?

- A artère carotide interne gauche
- B artère carotide interne droite
- C artère cérébrale moyenne droite
- D artère cérébrale moyenne gauche
- E artère basilaire

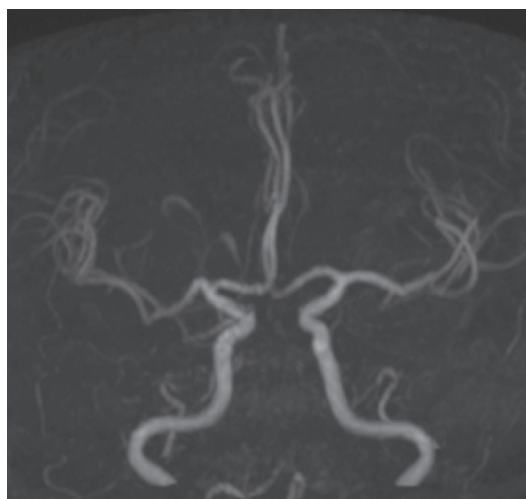
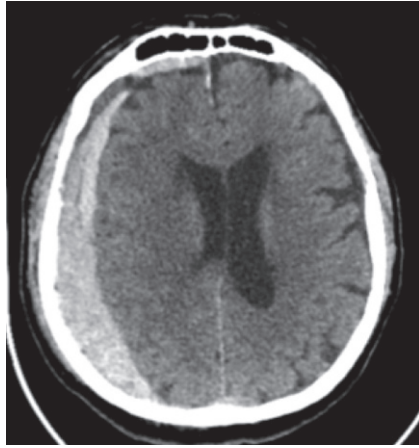


Figure 2.

### QCM 63

Quel est votre diagnostic (figure 3) ?

- A hématome sous-dural
- B hématome extradural
- C hématome intraparenchymateux
- D hémorragie méningée
- E méningiome



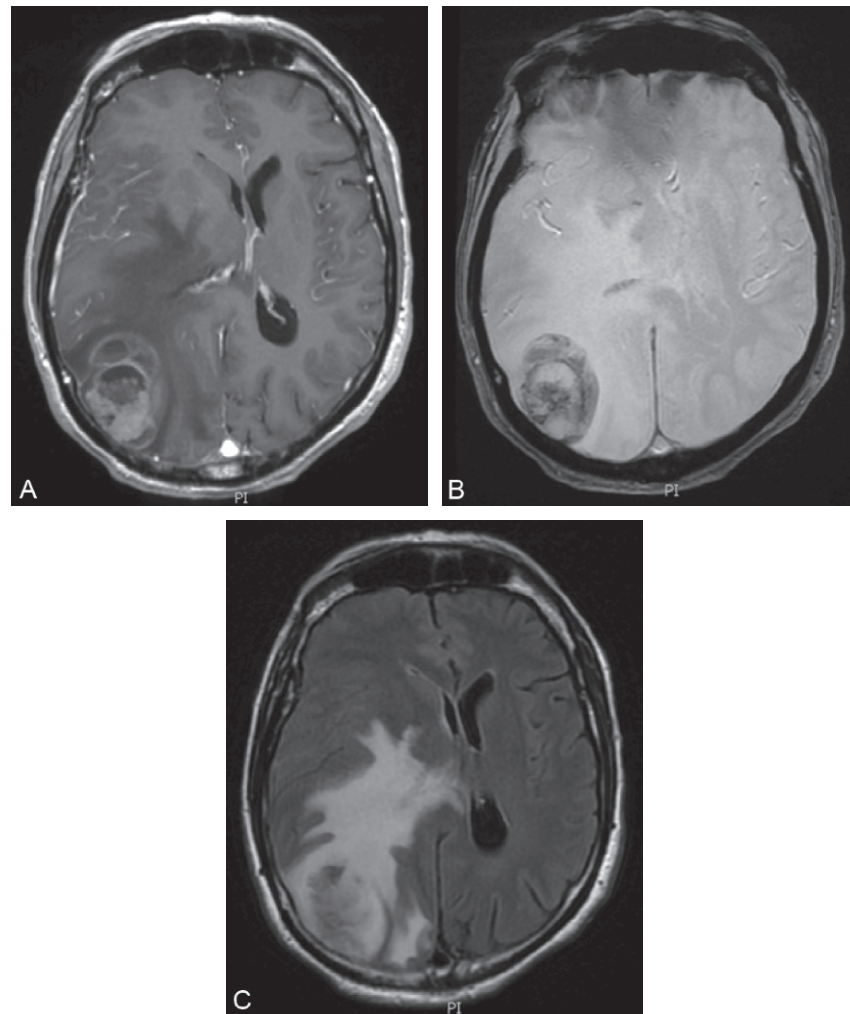
**Figure 3.**

### QCM 64

Une patiente est adressée pour un déficit hémicorporel gauche, une hémianopsie latérale homonyme gauche et des céphalées s'aggravant depuis une semaine. Son IRM est présenté à la (figure 4).

Quelle(s) réponse(s) est(sont) exacte(s) ?

- A** la lésion n'est pas hémorragique
- B** il existe un effet de masse important
- C** il existe un œdème vasogénique très modéré
- D** on observe un engagement temporal
- E** un des diagnostics à évoquer est celui de tumeur cérébrale primitive



**Figure 4.**

- a. T1 + gadolinium.
- b. T2\*.
- c. Flair.





### QCM 65

Cette patiente a été retrouvée comateuse à son domicile. Quel est votre diagnostic (figure 5)?

- A** hématome sous-dural
- B** hématome extradural
- C** hémorragie méningée
- D** hématome intraparenchymateux
- E** tumeur cérébrale

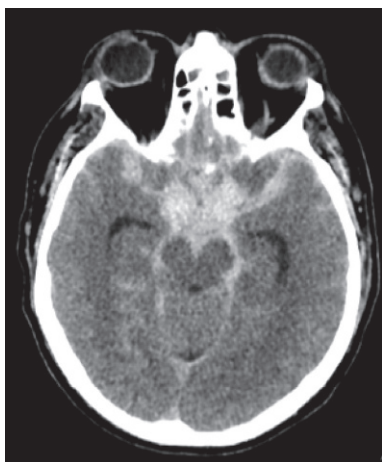

Figure 5.

### QCM 66

Quel type de tumeur vous évoque cette imagerie (figure 6)?

- A** gliome de haut grade
- B** méningiome
- C** hémangioblastome
- D** adénome hypophysaire
- E** craniopharyngiome

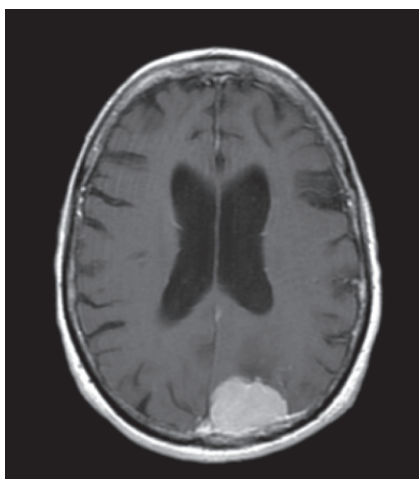


Figure 6. IRM T1 avec injection de gadolinium.

### QCM 67

La sclérose en plaques :

- A** est une maladie génétique, de transmission autosomique récessive
- B** est une maladie inflammatoire systémique, qui touche principalement le système nerveux central mais pas uniquement
- C** est une maladie multifactorielle, comprenant une composante génétique, environnementale et auto-immune
- D** touche principalement les femmes
- E** est une pathologie très rare

### QCM 68

La sclérose en plaques :

- A** se caractérise le plus souvent par une évolution par poussées entrecoupées de rémissions
- B** se révèle fréquemment par une hémiparésie
- C** est une cause fréquente d'hémianopsie latérale homonyme
- D** se révèle fréquemment par une neuropathie optique rétrobulbaire
- E** une poussée se manifeste par l'apparition brutale de symptômes neurologiques
- F** une poussée s'accompagne de signes généraux (fièvre, altération de l'état général...)

### QCM 69

Une neuropathie optique rétrobulbaire :

- A** est liée à une atteinte des voies visuelles postérieures, occipitales
- B** se caractérise par une baisse de l'acuité visuelle monoculaire, avec un œil blanc
- C** le fond d'œil est généralement normal
- D** on peut trouver un œdème papillaire au fond d'œil
- E** signe le diagnostic de sclérose en plaques

### QCM 70

Le diagnostic de sclérose en plaques :

- A** nécessite la mise en évidence de bandes oligoclonales à la ponction lombaire
- B** doit être remis en question devant la présence d'anticorps antinucléaires à un taux élevé
- C** nécessite la mise en évidence d'une dissémination spatiale et temporelle des lésions
- D** la dissémination temporelle peut être mise en évidence sur les données de l'IRM
- E** un scanner cérébral est un examen suffisant dans la démarche diagnostique

### QCM 71

En cas de suspicion de sclérose en plaques, la ponction lombaire :

- A** doit systématiquement être réalisée
- B** ne doit plus jamais être réalisée



- C** est utile en cas de doute clinique avec un diagnostic différentiel
- D** sa normalité élimine le diagnostic
- E** la présence de bandes oligoclonales d'immunoglobulines renforce l'hypothèse diagnostique
- F** la présence de 30 lymphocytes/mm<sup>3</sup> doit faire évoquer un autre diagnostic

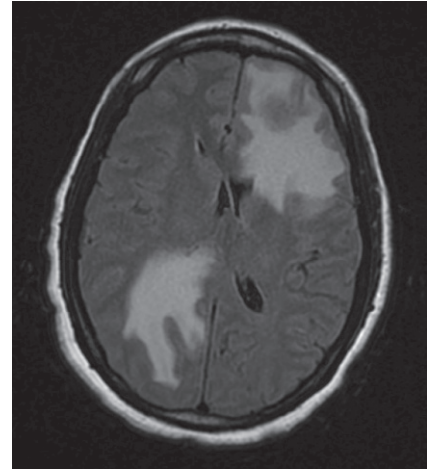
### QCM 72

Cette IRM est-elle évocatrice de sclérose en plaques (figure 7)?

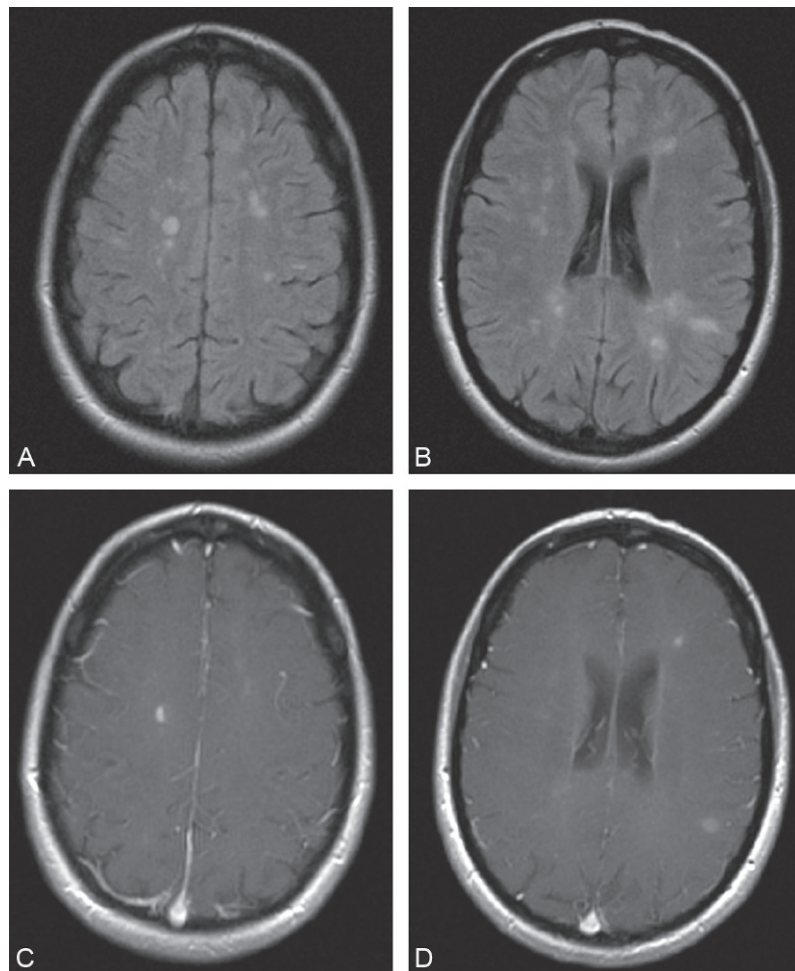
- A** oui
- B** non

### QCM 73

Une patiente de 27 ans est hospitalisée pour une NORB droite. Il s'agit du premier épisode neurologique, mais vous constatez un signe de Babinski bilatéral à l'examen clinique. Le bilan biologique standard et l'examen général sont normaux. Voici son IRM (figure 8).



**Figure 7.**



**Figure 8.**

a et b. Séquence FLAIR.  
c et d. Séquence T1 + gadolinium.



- A** vous reprenez le diagnostic de sclérose en plaques car les critères de dissémination spatiale et temporelle sont remplis
- B** vous ne pouvez pas retenir ce diagnostic sur ces données
- C** une ponction lombaire est nécessaire pour avancer dans la démarche diagnostique
- D** il faut réaliser une IRM de contrôle dans quelques mois pour réunir les critères de dissémination temporelle

### QCM 74

Le traitement d'une poussée de sclérose en plaques :

- A** repose sur les immunomodulateurs
- B** repose sur les immunosuppresseurs
- C** repose sur une corticothérapie intraveineuse
- D** permet d'obtenir une récupération plus importante du déficit
- E** permet d'accélérer la récupération du déficit

### QCM 75

Une patiente suivie pour sclérose en plaques (première poussée 3 ans plus tôt, à type de NORB gauche) vous consulte devant la réapparition d'un trouble visuel monoculaire gauche depuis la sortie d'une séance de sauna. Quel diagnostic évoquez-vous ?

- A** nouvelle poussée
- B** phénomène d'Uhthof
- C** autre diagnostic

### QCM 76

Madame F., 34 ans, suivie pour une SEP depuis 8 ans, consulte pour des troubles sphinctériens à type d'impériosités mictionnelles associées à quelques fuites, depuis 1 semaine.

Quel est le premier examen à réaliser ?

- A** ECBU ou BU
- B** bilan urodynamique
- C** IRM cérébrale
- D** IRM médullaire
- E** électroneuromyogramme
- F** électro-encéphalogramme

### QCM 77

Quel(s) est(sont) l'(les)objectif(s) du traitement de fond de la sclérose en plaques ?

- A** réduire la fréquence des poussées
- B** accélérer la récupération après une poussée
- C** ralentir la progression du handicap
- D** autre réponse

### QCM 78

Parmi les signes cliniques suivants, lesquels vous évoquent l'origine neurologique d'un vertige ?

- A** association avec des acouphènes continus
- B** association avec une baisse de l'acuité auditive

- C** nystagmus multidirectionnel inépuisable
- D** nystagmus horizonto-rotatoire avec secousse rapide vers la droite, associé à une déviation des index vers la gauche
- E** signe de Claude-Bernard-Horner associé
- F** abolition du réflexe nauséeux

### QCM 79

Le diagnostic de myasthénie doit être évoqué devant :

- A** un déficit moteur fluctuant
- B** des paresthésies fluctuantes
- C** un ptosis fluctuant
- D** des troubles de déglutition
- E** une diplopie monoculaire

### QCM 80

Parmi les situations suivantes, lesquelles peuvent favoriser une crise myasthénique ?

- A** opération chirurgicale
- B** infection urinaire
- C** décès d'un proche
- D** prise d'une benzodiazépine

### QCM 81

La négativité des anticorps antirécepteurs à l'acétylcholine et des anticorps anti-MuSK chez un patient présentant une symptomatologie évocatrice de myasthénie oculopharyngée permet d'éliminer ce diagnostic.

- A** vrai
- B** faux

### QCM 82

Devant une suspicion de myasthénie généralisée, une IRM cérébrale et médullaire doit être réalisée pour éliminer les diagnostics différentiels.

- A** vrai
- B** faux

### QCM 83

L'ENMG dans la myasthénie généralisée :

- A** peut être normal
- B** montre une altération des vitesses de conduction sensitives
- C** montre une altération des vitesses de conduction motrices
- D** montre une diminution de l'amplitude des potentiels moteurs à la stimulation répétée
- E** montre une augmentation de l'amplitude des potentiels moteurs à la stimulation répétée
- F** les territoires cliniquement affectés doivent être examinés en priorité

**QCM 84**

Une imagerie thoracique doit systématiquement être réalisée devant la découverte d'une myasthénie généralisée.

- A** vrai
- B** faux

**QCM 85**

Parmi les symptômes suivants, le(s)quel(s) est(sont) lié(s) à l'effet muscarinique du traitement par anticholinestérasiques ?

- A** hypersécrétion salivaire
- B** diarrhées
- C** crampes
- D** fasciculations
- E** hypersudation

**QCM 86**

Le syndrome de Lambert-Eaton :

- A** peut se présenter sous une forme très similaire à la myasthénie auto-immune
- B** doit faire rechercher une tumeur associée
- C** est caractérisé par la présence d'anticorps anticalcium voltage-dépendants
- D** on observe comme dans la myasthénie auto-immune un décrement des amplitudes des potentiels moteurs à la stimulation répétitive à l'ENMG
- E** est caractérisé par un blocage des canaux calciques post-synaptiques

**QCM 87**

Concernant le syndrome de Guillain-Barré, quelle(s) réponse(s) est(sont) exacte(s) ?

- A** c'est une pathologie du système nerveux central, touchant la moelle épinière
- B** c'est une pathologie du système nerveux central, touchant le tronc cérébral
- C** c'est une pathologie du système nerveux périphérique, touchant prioritairement les grosses fibres myélinisées
- D** c'est une pathologie du système nerveux périphérique, touchant prioritairement les petites fibres non myélinisées
- E** aucune des réponses précédentes

**QCM 88**

Parmi les tableaux cliniques suivants, le(s)quel(s) vous évoque(nt) un syndrome de Guillain-Barré ?

- A** un déficit des releveurs du pied à droite associé à une allodynie du dos du pied droit, suivi quelques jours plus tard d'une parésie des trois premiers doigts de la main gauche
- B** une hypoesthésie symétrique des membres inférieurs, remontant jusqu'à mi-cheville, d'évolution progressive depuis quelques mois

- C** un déficit sensitivo-moteur des quatre membres d'aggravation rapide en quelques jours, avec des ROT vifs et un niveau sensitif à l'examen physique
- D** une paralysie faciale périphérique gauche
- E** aucune des réponses précédentes

**QCM 89**

Une patiente de 31 ans consulte pour un déficit sensitivo-moteur ascendant, touchant actuellement les quatre membres. Les ROT sont abolis, il n'y a pas de niveau sensitif et vous constatez également une diplégie faciale. Réalisez-vous une IRM médullaire ?

- A** oui
- B** non

**QCM 90**

Vous suspectez une polyradiculonévrite aiguë. Parmi les résultats suivant d'analyse de LCS, le(s)quel(s) renforce(nt) votre hypothèse diagnostique ?

- A** 2 GB, 0 GR, protéinorachie 0,7 g/L
- B** 20 GB (lymphocytes), 18 GR, protéinorachie 0,59 g/L
- C** 270 GB (60 % lymphocytes, 30 % PNN), protéinorachie 2,3 g/L
- D** 560 GB (90 % PNN), protéinorachie 1,8 g/L

**QCM 91**

Un patient est admis pour un syndrome de Guillain-Barré, avec une atteinte des quatre membres sévère, apparue en 5 jours. Quels éléments de prise en charge sont nécessaires ?

- A** hospitalisation en neurologie
- B** hospitalisation en réanimation
- C** corticothérapie IV
- D** immunoglobulines polyvalentes IV
- E** anticoagulation préventive
- F** bas de contention

**QCM 92**

Une patiente consulte pour des épisodes répétés stéréotypés de clonies péri-orales droite, descendant en quelques secondes le long du bras, jusqu'à la main. Ces épisodes n'excèdent pas quelques minutes mais peuvent survenir plusieurs fois par jour.

Quel diagnostic retenez-vous ?

- A** aura migraineuse
- B** accidents ischémiques transitoires répétés
- C** crises convulsives partielles simples
- D** crises convulsives partielles complexes

**QCM 93**

Une patiente présente devant vous une crise convulsive généralisée tonico-clonique.

Quelle est votre attitude pendant la crise (plusieurs réponses possibles) ?

- A** mise en place d'une canule de Guédel
- B** instauration immédiatement de 1 mg de clonazépam



- C** attendre la fin de la crise et administrer 1 mg de clonazépam en cas de crise prolongée (> 5 min)  
**D** protéger la patiente pour éviter qu'elle se blesse

### QCM 94

Un patient de 67 ans est hospitalisé à la suite d'une première crise épileptique généralisée. Parmi les pathologies suivantes, lesquelles peuvent être à l'origine de cet épisode ?

- A** tumeur cérébrale  
**B** abcès cérébral  
**C** infarctus cérébral  
**D** malformation artérioveineuse cérébrale

### QCM 95

Un patient de 60 ans est hospitalisé devant l'aggravation d'une fatigabilité à la marche. À l'examen clinique, il existe un discret déficit moteur symétrique des membres inférieurs, des ROT très vifs aux quatre membres et un signe de Babinski bilatéral.

Quel est le premier examen à réaliser ?

- A** IRM cérébrale  
**B** électroneuromyogramme  
**C** IRM médullaire  
**D** ponction lombaire  
**E** électro-encéphalogramme  
**F** scanner rachidien

### QCM 96

Un patient est hospitalisé pour des troubles de la marche. Son examen révèle un déficit moteur global du membre inférieur droit (4/5), avec des ROT vifs et diffusés et un signe de Babinski sur le même membre. Vous constatez également une hypopallesthésie du membre inférieur droit et une hypoesthésie à la piqure du membre inférieur controlatéral.

1) Quel est votre diagnostic syndromique ?

- A** syndrome de Brown-Séquard  
**B** polyradiculonévrite  
**C** syndrome de sclérose combinée de la moelle  
**D** syndrome de la queue de cheval

2) Où situez-vous la lésion ?

- A** hémimoelle lombaire à gauche  
**B** hémimoelle lombaire à droite  
**C** une seule lésion ne peut pas expliquer l'ensemble du tableau clinique

### QCM 97

Une patiente de 68 ans, est adressée pour des rachialgies inflammatoires évoluant depuis une semaine, associées à une faiblesse des membres inférieurs depuis 48 heures. L'examen clinique montre un déficit moteur et sensitif global des membres inférieurs, des ROT abolis, un réflexe cutanéopiantaire indiffé-

rent des deux côtés, et une hypoesthésie en selle avec atonie du sphincter anal.

Quel diagnostic évoquez-vous ?

- A** syndrome de Guillain-Barré  
**B** compression médullaire  
**C** syndrome du cône terminal  
**D** polyneuropathie  
**E** syndrome de la queue de Cheval

### QCM 98

Vous examinez un patient de 29 ans qui présente une faiblesse des quatre membres et une douleur cervicale depuis un effort important de musculation 3 jours plus tôt. Voici son examen : déficit global à 4+/5 des membres, ROT vifs et diffusés aux quatre membres sauf en bicipital droit où il est aboli, signe de Babinski bilatéral, niveau sensitif remontant jusqu'au nombril, hypoesthésie du moignon de l'épaule à droite. Vous suspectez une compression médullaire.

Quel est le niveau d'atteinte médullaire d'après ces données ?

- A** C5  
**B** C6  
**C** C7  
**D** T4  
**E** T6  
**F** T8  
**G** T10

### QCM 99

Quelle est la première cause de syndrome démentiel en France ?

- A** maladie d'Alzheimer  
**B** démence d'origine vasculaire  
**C** démence fronto-temporale  
**D** démence à corps de Lewy diffus

### QCM 100

Un patient de 68 ans consulte pour des troubles de la mémoire. Vous réalisez un test de rappel libre/rappel indicé et constatez un trouble de la mémoire épisodique, non amélioré par l'indication. Ce tableau clinique est-il compatible avec une maladie d'Alzheimer débutante ?

- A** oui  
**B** non

### QCM 101

Un patient de 68 ans consulte pour des troubles de la mémoire. Vous réalisez un test de rappel libre/rappel indicé et constatez un trouble de la mémoire épisodique, très nettement amélioré par l'indication. Ce tableau clinique est-il compatible avec une maladie d'Alzheimer débutante ?

- A** oui  
**B** non

## QCM 102

Un patient de 67 ans vous est adressé pour un tableau clinique très évocateur de maladie d'Alzheimer, confirmé par les données du bilan neuropsychologique. Il n'a pas d'autres antécédents.

Quelle(s) réponse(s) est(sont) exacte(s) ?

- A** aucune imagerie n'est nécessaire si le tableau clinique est typique
- B** il faut au minimum réaliser un scanner à la recherche d'une lésion cérébrale
- C** il faut réaliser une IRM cérébrale à la recherche d'une atrophie hippocampique
- D** il faut réaliser une IRM cérébrale à la recherche de lésions vasculaires cérébrales, ischémiques ou hémorragiques
- E** il faut réaliser une scintigraphie cérébrale, à la recherche d'une hypoperfusion des régions temporales internes

## Questions à partir d'une vidéo

### Vidéo 1

De quel type de tremblement s'agit-il (vidéo 1 en ligne) ?

<http://www.em-consulte.com/emmflash/472480/emm017.mp4/>

### Vidéo 2

De quel type de mouvement anormal s'agit-il (vidéo 2 en ligne) ?

<http://www.em-consulte.com/emmflash/472480/emm112.mp4/>

### Vidéo 3

De quel type de tremblement s'agit-il (vidéo 3 en ligne) ?

<http://www.em-consulte.com/emmflash/472480/emm219.mp4/>

### Vidéo 4

De quel type de mouvement anormal s'agit-il (vidéo 4 en ligne) ?

<http://www.em-consulte.com/emmflash/472480/emm319.mp4/>

### Vidéo 5

De quel type de mouvement anormal s'agit-il (pied droit) (vidéo 5 en ligne) ?

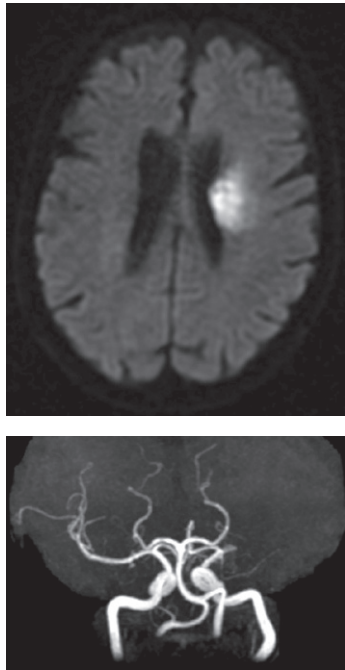
<http://www.em-consulte.com/emmflash/472480/emm416.mp4/>

# Test de concordance de script (TCS)

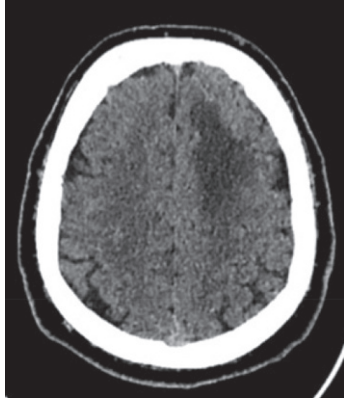
## TCS 1

Un patient de 64 ans est amené par le SAMU aux urgences de votre hôpital à 13 h 00 pour une hémiparésie droite associée à une aphasie depuis le matin. Il a pour seuls antécédents une hypertension artérielle traitée par inhibiteur calcique (aux alentours de 150/90 habituellement) et une hypertrophie bénigne de prostate. Il est droitier.

### Question 1

Si vous pensez à...	Et qu'alors vous trouvez...	L'effet sur l'hypothèse sera...
1A. Un infarctus cérébral	TDM cérébrale sans injection normale	-2 - 1 0 + 1 + 2
1B. Un infarctus cérébral	Cet examen : 	-2 - 1 0 + 1 + 2



Si vous pensez à...	Et qu'alors vous trouvez...	L'effet sur l'hypothèse sera...
1C. Un hématome cérébral	Cet examen : 	-2 - 1 0 + 1 + 2
Entourez la proposition qui vous semble adéquate : -2 l'hypothèse est pratiquement éliminée -1 l'hypothèse devient moins probable 0 aucun effet sur l'hypothèse +1 l'hypothèse devient plus probable +2 il ne peut s'agir que de cette hypothèse		

Vous reprenez grâce à l'imagerie le diagnostic d'infarctus cérébral. Quand vous l'examinez à 13 h 10, il présente une hémiparésie droite prédominante au membre supérieur, une hémianopsie latérale homonyme droite, une hypoesthésie droite et une aphasie type Broca. Son score NIHSS est à 13. Ses constantes sont les suivantes : PA = 171/90 à droite et 168/98 à gauche ; FC à 99/min ; T° = 36,9 °C ; SaO<sub>2</sub> = 95 % en AA ; glycémie capillaire = 0,91 g/L.

### Question 2

Si vous pensez faire...	Et qu'alors vous apprenez que...	Cette information rend le traitement...
2A. Une thrombolyse intraveineuse	Le déficit est survenu brutalement à 7 h du matin	-2 - 1 0 + 1 + 2
2B. Une thrombolyse intraveineuse	Le déficit est survenu à 10 h du matin	-2 - 1 0 + 1 + 2
2C. Une thrombolyse intraveineuse	Le patient est sous Kardégic® (prévention primaire) et le déficit est survenu à 10 h du matin	-2 - 1 0 + 1 + 2
Entourez la proposition qui vous semble adéquate : -2 absolument contre-indiquée -1 peu utile ou plutôt néfaste 0 inutile dans cette situation +1 utile et souhaitable +2 indispensable		

Trois jours plus tard, alors que le patient s'est amélioré, vous essayez d'avancer dans le bilan étiologique.

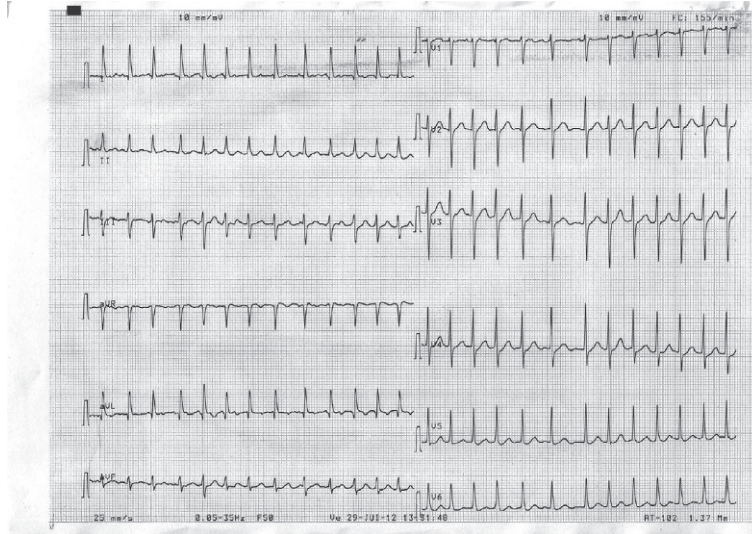
### Question 3

Si vous pensez faire...	Et qu'alors vous apprenez que...	Réaliser cet examen est alors...
3A. Une échographie cardiaque transœsophagienne	Le patient est suivi pour des varices œsophagiennes sur cirrhose	-2 - 1 0 + 1 + 2
3B. Une échographie-Doppler des troncs supra-aortiques	Le patient a été opéré d'une endartériectomie carotidienne gauche 3 ans plus tôt	-2 - 1 0 + 1 + 2
3C. Une échographie-Doppler des troncs supra-aortiques	Un épisode d'ACFA a été enregistré au scope	-2 - 1 0 + 1 + 2

Entourez la proposition qui vous semble adéquate :

- 2 absolument contre-indiquée
- 1 peu utile ou plutôt néfaste
- 0 inutile dans cette situation
- +1 utile et souhaitable
- +2 indispensable

À J4, voici son ECG :



#### Question 4

Si vous pensez introduire pour les premiers jours...	Et qu'alors vous trouvez sur l'imagerie de suivi...	L'introduction de ce traitement est alors...
4A. Une anticoagulation efficace par HBPM	Un infarctus sylvien gauche de grande taille sur l'IRM cérébrale	–2 – 1 0 + 1 + 2
4B. Un traitement par Aspégic® 250 mg/j	Un infarctus sylvien gauche de grande taille sur l'IRM cérébrale	–2 – 1 0 + 1 + 2
4C. Un traitement par HBPM à dose préventive	Un infarctus sylvien gauche de grande taille sur l'IRM cérébrale	–2 – 1 0 + 1 + 2
Entourez la proposition qui vous semble adéquate : –2 absolument contre-indiquée –1 peu utile ou plutôt néfaste 0 inutile dans cette situation +1 utile et souhaitable +2 indispensable		

### TCS 2


Un patient de 45 ans vous consulte pour un trouble visuel transitoire survenu la veille au soir, résolutif en 10 minutes dans un contexte de céphalées.

#### Question 1

Si vous pensez à...	Et qu'alors vous trouvez...	L'effet sur l'hypothèse sera...
1A. Un accident ischémique transitoire	Des antécédents personnels de diabète mal équilibré et de tabagisme actif	–2 – 1 0 + 1 + 2
1B. Un accident ischémique transitoire	Une IRM cérébrale normale	–2 – 1 0 + 1 + 2
1C. Une aura migraineuse	Un antécédent personnel de migraine sans aura	–2 – 1 0 + 1 + 2

Si vous pensez à...	Et qu'alors vous trouvez...	L'effet sur l'hypothèse sera...
1D. Une aura migraineuse	Que le trouble s'est installé brutalement sur l'œil gauche, à type de voile noir	-2 - 1 0 + 1 + 2
1E. Une aura migraineuse	Une quadranopsie supérieure droite à l'examen clinique	-2 - 1 0 + 1 + 2
Entourez la proposition qui vous semble adéquate : -2 l'hypothèse est pratiquement éliminée -1 l'hypothèse devient moins probable 0 aucun effet sur l'hypothèse +1 l'hypothèse devient plus probable +2 il ne peut s'agir que de cette hypothèse		

## Question 2

Si vous pensez à...	Et qu'alors vous trouvez...	L'effet sur l'hypothèse sera...
2A. Une dissection carotidienne		-2 - 1 0 + 1 + 2
2B. Une dissection carotidienne	Une sténose sus-bulbaire de la carotide interne gauche à l'angioscanner des TSA	-2 - 1 0 + 1 + 2
2C. Une dissection carotidienne	Un hématome de paroi de la carotide interne gauche sur la séquence IRM T1 FatSat	-2 - 1 0 + 1 + 2
Entourez la proposition qui vous semble adéquate : -2 l'hypothèse est pratiquement éliminée -1 l'hypothèse devient moins probable 0 aucun effet sur l'hypothèse +1 l'hypothèse devient plus probable +2 il ne peut s'agir que de cette hypothèse		

Ce diagnostic a été éliminé, l'anomalie oculaire du patient était en fait congénitale. Vous reprenez finalement le diagnostic d'aura migraineuse, devant la sémiologie évocatrice du trouble visuel, la normalité de l'imagerie et car le patient vous décrit des crises fréquentes (1-2/semaine) de migraine sans aura.

## Question 3

Si vous pensez introduire...	Et qu'alors vous apprenez que...	L'introduction de ce traitement est alors...
3A. Un traitement de crise par AINS	Le patient est également suivi pour une insuffisance rénale sur polykystose (DFG 30 mL/min)	-2 - 1 0 + 1 + 2
3B. Un traitement de fond par amitriptyline	Le patient a un IMC à 30 kg/m <sup>2</sup>	-2 - 1 0 + 1 + 2
Entourez la proposition qui vous semble adéquate : -2 absolument contre-indiquée -1 peu utile ou plutôt néfaste 0 inutile dans cette situation +1 utile et souhaitable +2 indispensable		



### TCS 3

Une patiente de 60 ans est admise pour une diplopie binoculaire douloureuse depuis le matin même. Vous constatez à l'examen clinique une parésie du III droit.

#### Question 1

Si vous pensez à...	Et qu'alors vous trouvez...	L'effet sur l'hypothèse sera...
1A. Un anévrisme compressif de la terminaison carotidienne	Une mydriase peu réactive de l'œil droit	-2 - 1 0 + 1 + 2
2A. Une parésie du III d'origine diabétique	Une hypoesthésie à la piqure des deux membres inférieurs, en chaussettes	-2 - 1 0 + 1 + 2
3A. Une maladie de Horton	Des pouls temporaux présents	-2 - 1 0 + 1 + 2
Entourez la proposition qui vous semble adéquate : -2 l'hypothèse est pratiquement éliminée -1 l'hypothèse devient moins probable 0 aucun effet sur l'hypothèse +1 l'hypothèse devient plus probable +2 il ne peut s'agir que de cette hypothèse		

Sur les données de l'anamnèse et de l'examen votre diagnostic s'oriente vers un anévrisme compressif.

#### Question 2

Si vous pensiez faire pour le confirmer...	Et qu'alors vous apprenez...	La réalisation de cet examen est alors...
2A. Un angioscanner cérébral (IRM indisponible)	Un antécédent d'insuffisance rénale (DFG à 60 mL/min)	-2 - 1 0 + 1 + 2
2B. Une IRM cérébrale avec ARM	La présence d'un pacemaker	-2 - 1 0 + 1 + 2
Entourez la proposition qui vous semble adéquate : -2 absolument contre-indiquée -1 peu utile ou plutôt néfaste 0 inutile dans cette situation +1 utile et souhaitable +2 indispensable		

Finalement, vous écarterez ce diagnostic et vous ré-évaluez le diagnostic de maladie de Horton devant la présence d'une hyperesthésie du cuir chevelu, d'arthralgies inflammatoires des ceintures et d'un syndrome inflammatoire biologique.

#### Question 3

Si vous pensez introduire...	Et qu'alors vous apprenez que...	L'introduction de ce traitement est alors...
3A. Une corticothérapie	La biopsie d'artère temporale n'a pas encore été réalisée	-2 - 1 0 + 1 + 2
3B. Une corticothérapie	La biopsie d'artère temporale est normale	-2 - 1 0 + 1 + 2
Entourez la proposition qui vous semble adéquate : -2 absolument contre-indiquée -1 peu utile ou plutôt néfaste 0 inutile dans cette situation +1 utile et souhaitable +2 indispensable		

**TCS 4**

Un patient de 28 ans consulte pour une baisse de l'acuité visuelle monoculaire gauche depuis 48 heures. L'acuité visuelle est à 3/10 à gauche et 10/10 à droite.

**Question 1**

Si vous pensez à...	Et qu'alors vous trouvez...	L'effet sur l'hypothèse sera...
1A. Une névrite optique rétrobulbaire	Un examen ophtalmologique avec fond d'œil normal	-2 - 1 0 + 1 + 2
1B. Une névrite optique rétrobulbaire	Une papille légèrement pâle au fond d'œil	-2 - 1 0 + 1 + 2
1C. Une névrite optique rétrobulbaire	Une macule « rouge cerise » sur une rétine pâle	-2 - 1 0 + 1 + 2
Entourez la proposition qui vous semble adéquate : -2 l'hypothèse est pratiquement éliminée -1 l'hypothèse devient moins probable 0 aucun effet sur l'hypothèse +1 l'hypothèse devient plus probable +2 il ne peut s'agir que de cette hypothèse		

Vous retenez le diagnostic de NORB.

**Question 2**

Si vous pensez faire...	Et qu'alors vous apprenez que...	La réalisation de cet examen est alors...
2A. Une IRM cérébrale	Il a des « plombages » dentaires pour des caries	-2 - 1 0 + 1 + 2
2B. Une ponction lombaire	Il est sous anticoagulants depuis 1 mois pour une phlébite sous plâtre	-2 - 1 0 + 1 + 2
Entourez la proposition qui vous semble adéquate : -2 absolument contre-indiquée -1 peu utile ou plutôt néfaste 0 inutile dans cette situation +1 utile et souhaitable +2 indispensable		

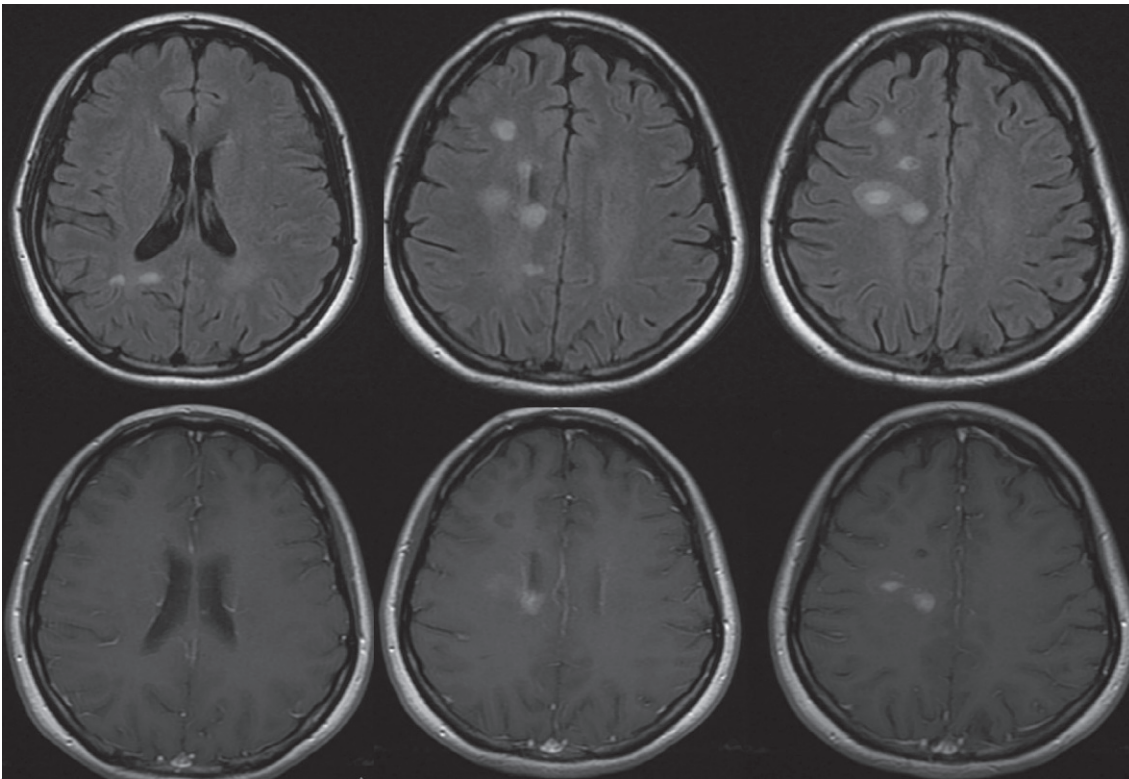
Le patient rapporte un épisode de paresthésies des membres inférieurs remontant jusqu'au nombril quelques mois plus tôt. L'examen trouve des ROT très vifs aux membres inférieurs.

**Question 3**

Si vous pensez à...	Et qu'alors vous trouvez...	L'effet sur l'hypothèse sera...
3A. Une sclérose en plaques	Un scanner cérébral normal	-2 - 1 0 + 1 + 2
3B. Une sclérose en plaques	Le résultat de l'examen 1 (ci-dessous)	-2 - 1 0 + 1 + 2
Entourez la proposition qui vous semble adéquate : -2 l'hypothèse est pratiquement éliminée -1 l'hypothèse devient moins probable 0 aucun effet sur l'hypothèse +1 l'hypothèse devient plus probable +2 il ne peut s'agir que de cette hypothèse		



Examen 1 :



## Question 4

Si vous pensez faire...	Et qu'alors vous découvrez...	L'effet sur la pertinence de réaliser cet examen ou ce geste sera...
4A. Une ponction lombaire	Le résultat de l'examen 1 (ci-dessus)	-2 - 1 0 + 1 + 2
Entourez la proposition qui vous semble adéquate : -2 absolument contre-indiquée -1 peu utile ou plutôt néfaste 0 inutile dans cette situation +1 utile et souhaitable +2 indispensable		

## TCS 5

Une patiente de 40 ans consulte pour des céphalées d'installation et d'aggravation progressive depuis ce matin, associées à des nausées et un épisode de vomissements.

## Question 1


Si vous pensez à...	Et qu'alors vous découvrez...	L'effet sur l'hypothèse sera...
1A. Une crise migraineuse	Qu'il s'agit du premier épisode de céphalées qui sont pulsatiles, en hémicrânie droite et très intenses	-2 - 1 0 + 1 + 2
1B. Un syndrome d'hypertension intracrânienne	Des papilles à bords flous au fond d'œil	-2 - 1 0 + 1 + 2
1C. Une méningite	Une température à 38,0 °C	-2 - 1 0 + 1 + 2
1D. Une intoxication au monoxyde de carbone	Une saturation transcutanée en oxygène à 98 % en air ambiant	-2 - 1 0 + 1 + 2



Si vous pensez à...	Et qu'alors vous découvrez...	L'effet sur l'hypothèse sera...
Entourez la proposition qui vous semble adéquate : -2 l'hypothèse est pratiquement éliminée -1 l'hypothèse devient moins probable 0 aucun effet sur l'hypothèse +1 l'hypothèse devient plus probable +2 il ne peut s'agir que de cette hypothèse		

La symptomatologie de la patiente vous évoque une hypertension intracrânienne.

### Question 2

Si vous pensez faire...	Et qu'alors vous découvrez...	L'effet sur la pertinence de réaliser cet examen ou ce geste sera...
2A. Une ponction lombaire	Cet examen : 	-2 - 1 0 + 1 + 2
2B. Une ponction lombaire	Un scanner cérébral normal	-2 - 1 0 + 1 + 2
2C. Hospitaliser la patiente	Que le scanner cérébral sans injection, une ponction lombaire et un bilan biologique standard sont normaux	-2 - 1 0 + 1 + 2
Entourez la proposition qui vous semble adéquate : -2 absolument contre-indiquée -1 peu utile ou plutôt néfaste 0 inutile dans cette situation +1 utile et souhaitable +2 indispensable		

Vous posez finalement le diagnostic de thrombose veineuse cérébrale.

### Question 3

Si vous pensez introduire...	Et qu'alors vous apprenez que...	L'introduction de ce traitement est alors...
3A. Une héparinothérapie	La patiente a une anémie ferriprive à 7,5 g/dL	-2 - 1 0 + 1 + 2
3B. Une héparinothérapie	Il existe sur l'IRM un remaniement hémorragique cérébral intraparenchymateux	-2 - 1 0 + 1 + 2
3C. Un traitement anti-épileptique	La patiente n'a pas fait de crises épileptique	-2 - 1 0 + 1 + 2



Entourez la proposition qui vous semble adéquate :

- 2 absolument contre-indiquée
- 1 peu utile ou plutôt néfaste
- 0 inutile dans cette situation
- +1 utile et souhaitable
- +2 indispensable

## TCS 6

Une patiente de 29 ans consulte pour une diplopie binoculaire depuis une semaine, oblique, prédominant dans le regard supéro-externe gauche.

### Question 1

Si vous pensez à...	Et qu'alors vous trouvez...	L'effet sur l'hypothèse sera...
1A. Une myasthénie auto-immune	Une fatigabilité à la marche avec un syndrome pyramidal aux membres inférieurs	–2 – 1 0 + 1 + 2
1B. Une myasthénie auto-immune	Un ptosis fluctuant de l'œil droit	–2 – 1 0 + 1 + 2
1C. Une myasthénie auto-immune	Des troubles sensitifs fluctuants du membre supérieur droit	–2 – 1 0 + 1 + 2
1D. Une myasthénie auto-immune	Des anticorps antirécepteurs à l'acétylcholine négatifs	–2 – 1 0 + 1 + 2
Entourez la proposition qui vous semble adéquate : –2 l'hypothèse est pratiquement éliminée –1 l'hypothèse devient moins probable 0 aucun effet sur l'hypothèse +1 l'hypothèse devient plus probable +2 il ne peut s'agir que de cette hypothèse		

### Question 2

Si vous pensez à...	Et qu'alors vous trouvez...	L'effet sur l'hypothèse sera...
2A. Une sclérose en plaques	Un antécédent de baisse de l'acuité visuelle résolutif en 7 j, 1 an plus tôt	–2 – 1 0 + 1 + 2
2B. Une sclérose en plaques	Une IRM cérébrale normale	–2 – 1 0 + 1 + 2
Entourez la proposition qui vous semble adéquate : –2 l'hypothèse est pratiquement éliminée –1 l'hypothèse devient moins probable 0 aucun effet sur l'hypothèse +1 l'hypothèse devient plus probable +2 il ne peut s'agir que de cette hypothèse		

Vous vous orientez vers une myasthénie d'après les données de votre examen clinique.

### Question 3

Si vous pensez faire pour le confirmer...	Et qu'alors vous apprenez que...	La réalisation de cet examen est alors...
3A. Un dosage des anticorps antirécepteurs à l'acétylcholine	L'électromyogramme montre un décrétement à la stimulation motrice répétée	–2 – 1 0 + 1 + 2
3B. Un dosage des anticorps anti-MuSK	Les anticorps antirécepteurs à l'acétylcholine sont positifs	–2 – 1 0 + 1 + 2

Retrouvez plus de livres médicaux à télécharger gratuitement et exclusivement sur :

| [www.facebook.com/LeTrésorDesMedecins](http://www.facebook.com/LeTrésorDesMedecins) | [www.facebook.com/groups/LeTrésorDesMedecins](http://www.facebook.com/groups/LeTrésorDesMedecins) |

| <https://t.me/LeTrésorDesMedecins> | <http://letresordesmedecins.blogspot.com> |



Si vous pensez faire pour le confirmer...	Et qu'alors vous apprenez que...	La réalisation de cet examen est alors...
Entourez la proposition qui vous semble adéquate : -2 absolument contre-indiquée -1 peu utile ou plutôt néfaste 0 inutile dans cette situation +1 utile et souhaitable +2 indispensable		

## TCS 7

Un patient de 35 ans consulte pour un déficit de la main droite constaté au réveil.

### Question 1

Si vous pensez à...	Et qu'alors vous trouvez...	L'effet sur l'hypothèse sera...
1A. Une atteinte du nerf radial	Vidéo TCS-1 <a href="http://www.em-consulte.com/emmflash/472480/emm517.mp4/">http://www.em-consulte.com/emmflash/472480/emm517.mp4/</a>	-2 - 1 0 + 1 + 2
2B. Un accident vasculaire cérébral	Un déficit isolé de l'extension du poignet et une hypoesthésie de la tabatière anatomique	-2 - 1 0 + 1 + 2
Entourez la proposition qui vous semble adéquate : -2 l'hypothèse est pratiquement éliminée -1 l'hypothèse devient moins probable 0 aucun effet sur l'hypothèse +1 l'hypothèse devient plus probable +2 il ne peut s'agir que de cette hypothèse		

Vous confirmez une atteinte du nerf radial droit. Il se plaint également d'une douleur du dos du pied gauche à type de brûlure depuis 2 semaines. L'examen montre un discret déficit des releveurs du pied gauche à 4+/5.

### Question 2

Si vous pensez à...	Et qu'alors vous trouvez...	L'effet sur l'hypothèse sera...
2A. Une atteinte du nerf sciatique poplité externe	Un trajet douloureux dans la fesse et la face latérale de la cuisse gauche à la manœuvre de Lasègue	-2 - 1 0 + 1 + 2
2B. Une sciatique L5 gauche	Un trajet douloureux dans la fesse et la face latérale de la cuisse gauche à la manœuvre de Lasègue	-2 - 1 0 + 1 + 2
Entourez la proposition qui vous semble adéquate : -2 l'hypothèse est pratiquement éliminée -1 l'hypothèse devient moins probable 0 aucun effet sur l'hypothèse +1 l'hypothèse devient plus probable +2 il ne peut s'agir que de cette hypothèse		



## TCS 8

Un homme de 34 ans, body-builder, consulte pour l'aggravation progressive sur quelques jours de troubles sensitivo-moteurs des membres inférieurs, rendant actuellement la marche très difficile. L'examen montre un déficit moteur à 3/5 et une apallesthésie des membres inférieurs.

### Question 1

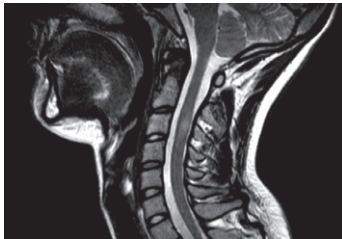
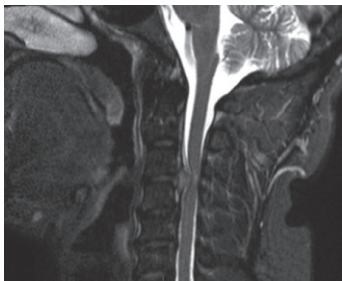
Si vous pensez à...	Et qu'alors vous trouvez...	L'effet sur l'hypothèse sera...
1A. Une polyradiculonévrite aiguë	Un signe de Babinski bilatéral	-2 - 1 0 + 1 + 2
1B. Une polyradiculonévrite aiguë	Une aréflexie tendineuse et une diplégie faciale	-2 - 1 0 + 1 + 2
1C. Un syndrome de la queue de cheval	Une atonie du sphincter anal	-2 - 1 0 + 1 + 2
1D. Un syndrome de la queue de cheval	Un niveau sensitif remontant jusqu'au nombril	-2 - 1 0 + 1 + 2
1E. Un syndrome de la queue de cheval	Une aréflexie tendineuse aux quatre membres	-2 - 1 0 + 1 + 2
1 F. Un syndrome médullaire	Des ROT vifs et polycinétiques aux quatres membres	-2 - 1 0 + 1 + 2

Entourez la proposition qui vous semble adéquate :

- 2 l'hypothèse est pratiquement éliminée
- 1 l'hypothèse devient moins probable
- 0 aucun effet sur l'hypothèse
- +1 l'hypothèse devient plus probable
- +2 il ne peut s'agir que de cette hypothèse

Vous évoquez une atteinte médullaire cervicale devant la présence d'un syndrome tétraparalysique.

### Question 2

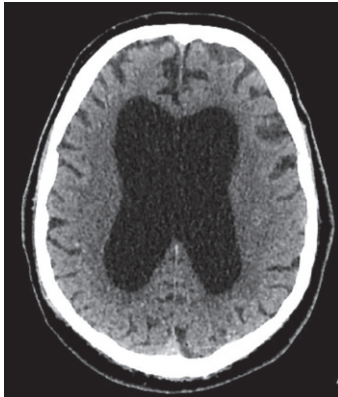
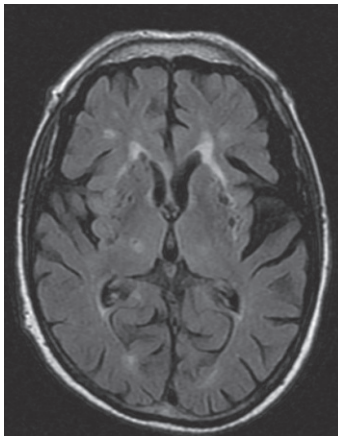
Si vous pensez à...	Et qu'alors vous trouvez...	L'effet sur l'hypothèse sera...
2A. Une myélite cervicale	Un antécédent de baisse de l'acuité visuelle droite 1 an plus tôt, résolutif en 1 semaine	-2 - 1 0 + 1 + 2
2B. Une myélite cervicale	Cet examen : 	-2 - 1 0 + 1 + 2
2C. Une compression médullaire par hernie discale	Cet examen : 	-2 - 1 0 + 1 + 2

Si vous pensez à...	Et qu'alors vous trouvez...	L'effet sur l'hypothèse sera...
Entourez la proposition qui vous semble adéquate : -2 l'hypothèse est pratiquement éliminée -1 l'hypothèse devient moins probable 0 aucun effet sur l'hypothèse +1 l'hypothèse devient plus probable +2 il ne peut s'agir que de cette hypothèse		

## TCS 9

Une femme de 75 ans vient à votre consultation accompagnée par son mari pour des troubles cognitifs. Elle se plaint de troubles de la concentration, d'oublis ponctuels dans la vie quotidienne et d'avoir besoin de plus de temps pour la plupart de ses activités. Son mari vous raconte qu'il doit l'aider à prendre ses médicaments et qu'elle n'est plus capable de prendre les transports en commun.  
Le MMSE est à 23/30 (-1 en orientation, -3 au calcul, -2 au rappel, -1 à la répétition de phrase).

### Question 1

Si vous pensez à...	Et qu'alors vous trouvez...	L'effet sur l'hypothèse sera...
1A. Une maladie d'Alzheimer	Un score à 5/10 au test des 5 mots de Dubois, non amélioré par l'indigage	-2 - 1 0 + 1 + 2
1B. Une maladie d'Alzheimer	Une atrophie hippocampique à l'IRM cérébrale	-2 - 1 0 + 1 + 2
1C. Une maladie d'Alzheimer	Cet examen : 	-2 - 1 0 + 1 + 2
1D. Une démence vasculaire	Cet examen : 	-2 - 1 0 + 1 + 2
1E. Une maladie d'Alzheimer	Une désinhibition importante associée à un trouble mnésique amélioré par l'indigage	-2 - 1 0 + 1 + 2



Entourez la proposition qui vous semble adéquate :

- 2 l'hypothèse est pratiquement éliminée
- 1 l'hypothèse devient moins probable
- 0 aucun effet sur l'hypothèse
- +1 l'hypothèse devient plus probable
- +2 il ne peut s'agir que de cette hypothèse

Vous évoquez le diagnostic d'hydrocéphalie à pression normale devant : des troubles cognitifs d'aggravation rapide ; la présence de troubles urinaires, d'une marche à petits pas et d'une imagerie compatible.

### Question 2

Si vous pensez faire...	Et qu'alors vous apprenez que...	La réalisation de ce geste est alors...
2A. Une dérivation ventriculopéritonéale	La ponction lombaire évacuatrice n'a montré aucune efficacité	–2 – 1 0 + 1 + 2
Entourez la proposition qui vous semble adéquate :		
<ul style="list-style-type: none"> <li>–2 absolument contre-indiquée</li> <li>–1 peu utile ou plutôt néfaste</li> <li>0 inutile dans cette situation</li> <li>+1 utile et souhaitable</li> <li>+2 indispensable</li> </ul>		

## TCS 10

Un patient de 69 ans vient à votre consultation pour un tremblement invalidant des deux mains.

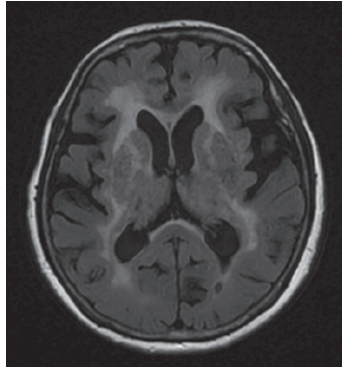
### Question 1

Si vous pensez à...	Et qu'alors vous trouvez...	L'effet sur l'hypothèse sera...
1A. Un tremblement parkinsonien	Vidéo TCS-2 <a href="http://www.em-consulte.com/emmflash/472480/emm617.mp4/">http://www.em-consulte.com/emmflash/472480/emm617.mp4/</a>	–2 – 1 0 + 1 + 2
1B. Un tremblement parkinsonien	Vidéo TCS-3 <a href="http://www.em-consulte.com/emmflash/472480/emm716.mp4/">http://www.em-consulte.com/emmflash/472480/emm716.mp4/</a>	–2 – 1 0 + 1 + 2
1C. Un tremblement essentiel	Que son frère et son père souffrent du même tremblement	–2 – 1 0 + 1 + 2
Entourez la proposition qui vous semble adéquate :		
<ul style="list-style-type: none"> <li>–2 l'hypothèse est pratiquement éliminée</li> <li>–1 l'hypothèse devient moins probable</li> <li>0 aucun effet sur l'hypothèse</li> <li>+1 l'hypothèse devient plus probable</li> <li>+2 il ne peut s'agir que de cette hypothèse</li> </ul>		

Vous évoquez un tremblement parkinsonien, tant sur ses caractéristiques sémiologiques que sur l'association à une hypertonie en roue dentée et une bradykinésie.



## Question 2

Si vous pensez à...	Et qu'alors vous trouvez...	L'effet sur l'hypothèse sera...
2A. Une maladie de Parkinson idiopathique	Le test d'hypotension orthostatique suivant : – PA couché 146/85 – PA debout 1 min 120/78 – PA debout 3 min 112/80	–2 – 1 0 + 1 + 2
2B. Une maladie de Parkinson idiopathique	Une parésie de la verticalité des deux yeux	–2 – 1 0 + 1 + 2
2C. Une maladie de Parkinson idiopathique	Le reste de l'examen clinique normal	–2 – 1 0 + 1 + 2
2D. Une maladie de Parkinson idiopathique	Cet examen : 	
Entourez la proposition qui vous semble adéquate : –2 l'hypothèse est pratiquement éliminée –1 l'hypothèse devient moins probable 0 aucun effet sur l'hypothèse +1 l'hypothèse devient plus probable +2 il ne peut s'agir que de cette hypothèse		

68

Vous avez retenu le diagnostic de maladie de Parkinson idiopathique et instauré un traitement par L-dopa avec efficacité. Le patient revient vous voir quelques années plus tard pour une perte d'efficacité du traitement. Il prend actuellement la L-dopa à 8 h, 12 h, 16 h et 20 h.

## Question 3

Si vous pensez...	Et qu'alors vous apprenez...	Réaliser cette modification thérapeutique est alors...
3A. Majorer la posologie de la prise de 12 h et 16 h	Que le patient présente des dyskinésies importantes vers 13–14 h et 17 h	–2 – 1 0 + 1 + 2
3B. Fractionner la prise de L-dopa	Des épisodes de blocages au réveil, vers 11 h, 15 h et 19 h	–2 – 1 0 + 1 + 2
Entourez la proposition qui vous semble adéquate : –2 absolument contre-indiquée –1 peu utile ou plutôt néfaste 0 inutile dans cette situation +1 utile et souhaitable +2 indispensable		



## TCS 11

Une patiente de 39 ans, consulte aux urgences pour une instabilité à la marche d'aggravation progressive depuis 7 jours. L'examen clinique ne trouve pas de déficit moteur.

### Question 1

Si vous pensez à...	Et qu'alors vous trouvez...	L'effet sur l'hypothèse sera...
1A. Une ataxie d'origine proprioceptive	Un signe de Romberg latéralisé à gauche	-2 - 1 0 + 1 + 2
1B. Une ataxie d'origine cérébelleuse	Un élargissement du polygone de sustentation, une marche en tandem impossible, sans anomalie de la pallesthésie	-2 - 1 0 + 1 + 2
1C. Une ataxie d'origine vestibulaire	Une hypopallesthésie des membres inférieurs, et des anomalies au sens de position du gros orteil	-2 - 1 0 + 1 + 2
1D. Une ataxie d'origine proprioceptive	Vidéo TCS-4 <a href="http://www.em-consulte.com/emmflash/472480/emm812.mp4/">http://www.em-consulte.com/emmflash/472480/emm812.mp4/</a>	-2 - 1 0 + 1 + 2
1E. Une ataxie d'origine cérébelleuse	Vidéo TCS-5 <a href="http://www.em-consulte.com/emmflash/472480/emm913.mp4/">http://www.em-consulte.com/emmflash/472480/emm913.mp4/</a>	-2 - 1 0 + 1 + 2
1 F. Une ataxie d'origine proprioceptive	Vidéo TCS-6 <a href="http://www.em-consulte.com/emmflash/472480/emm1013.mp4/">http://www.em-consulte.com/emmflash/472480/emm1013.mp4/</a>	-2 - 1 0 + 1 + 2
Entourez la proposition qui vous semble adéquate : -2 l'hypothèse est pratiquement éliminée -1 l'hypothèse devient moins probable 0 aucun effet sur l'hypothèse +1 l'hypothèse devient plus probable +2 il ne peut s'agir que de cette hypothèse		

Votre examen clinique vous oriente vers une ataxie d'origine proprioceptive, à l'origine des troubles de la marche de votre patiente.

### Question 2

Si vous pensez à...	Et qu'alors vous trouvez...	L'effet sur l'hypothèse sera...
2A. Une pathologie médullaire	Des ROT vifs et diffusés aux membres inférieurs	-2 - 1 0 + 1 + 2
2B. Une pathologie médullaire	Un niveau sensitif, de niveau T10	-2 - 1 0 + 1 + 2
2C. Une atteinte du système nerveux périphérique	Un niveau sensitif, de niveau T10	-2 - 1 0 + 1 + 2

Si vous pensez à...	Et qu'alors vous trouvez...	L'effet sur l'hypothèse sera...
2D. Une atteinte du système nerveux périphérique	Des ROT présents, symétriques, non vifs et non diffusés	-2 - 1 0 + 1 + 2
Entourez la proposition qui vous semble adéquate : -2 l'hypothèse est pratiquement éliminée -1 l'hypothèse devient moins probable 0 aucun effet sur l'hypothèse +1 l'hypothèse devient plus probable +2 il ne peut s'agir que de cette hypothèse		

### Question 3

Si vous pensez faire...	Et qu'alors vous trouvez...	La réalisation de cet examen est alors...
3A. Une IRM médullaire	Tous les ROT abolis	-2 - 1 0 + 1 + 2
3B. Un électroneuromyogramme	Un signe de Babinski bilatéral	-2 - 1 0 + 1 + 2
3C. Une ponction lombaire	Un signe de Babinski bilatéral	-2 - 1 0 + 1 + 2
Entourez la proposition qui vous semble adéquate : -2 absolument contre-indiquée -1 peu utile ou plutôt néfaste 0 inutile dans cette situation +1 utile et souhaitable +2 indispensable		

L'examen clinique vous oriente vers une atteinte médullaire.

### Question 4

Si vous pensez à...	Et qu'alors vous trouvez...	L'effet sur l'hypothèse sera...
4A. Une maladie de Biermer	Au bilan biologique : Hb = 9,6 g/dL et VGM = 128 fl	-2 - 1 0 + 1 + 2
4B. Une sclérose en plaques	Des arthralgies d'horaire inflammatoire et un syndrome inflammatoire biologique	-2 - 1 0 + 1 + 2
4C. Une compression médullaire par un méningiome	Un hypersignal intramédullaire cervical, prenant le contraste après injection de gadolinium	-2 - 1 0 + 1 + 2
Entourez la proposition qui vous semble adéquate : -2 l'hypothèse est pratiquement éliminée -1 l'hypothèse devient moins probable 0 aucun effet sur l'hypothèse +1 l'hypothèse devient plus probable +2 il ne peut s'agir que de cette hypothèse		



# Corrigés



This page intentionally left blank

# CHAPITRE 4

## Cas cliniques corrigés

### Cas clinique 1 – QCM

Sclérose en plaques, paresthésies progressives

#### Question 1

Réponse : A, B, D

Le tableau présenté est compatible avec une atteinte du système nerveux périphérique ou du système nerveux central (lésion médullaire cervicale).

#### Question 2

Réponse : A, C

#### Question 3

Réponse : A

Atteinte cervicale, car atteinte des quatre membres, et cordonale postérieure car ataxie proprioceptive.

#### Question 4

Réponse : C

Objectif : éliminer en urgence une compression médullaire, car urgence chirurgicale.

#### Question 5

Réponse : B

Car hypersignaux multiples de la substance blanche, périventriculaires ou sous-corticaux, arrondis, sans effet de masse. Prise de contraste de certaines lésions témoignant de la dissémination temporelle.

#### Question 6

Réponse : B

#### Question 7

Réponse : A

Car les critères de dissémination spatiale et temporelle sont réunis.

#### Question 8

Réponse : A, B

Méningite lymphocytaire avec hyperprotéinorachie modérée et glycorachie normale.

#### Question 9

Réponse : D

### Grille d'évaluation

N°	Réponses	Points
1	A, B, D	20 (–5 points par discordance)
2	A, C	10 (–5 points par discordance)
3	A	10

4	C	10
5	B	10
6	B	10
7	A	10
8	A, B	10 (–5 points par discordance)
9	D	10
	Total	100

### Pour aller plus loin

#### Principaux items abordés :

Item 102 : Sclérose en plaques

Item 89 : Déficit neurologique récent

#### Référence :

Sclérose en plaques (Guide ALD HAS, 2006)

Fiche de synthèse : voir p. 101.

### Cas clinique 2 – mixte

Infarctus cérébral, thrombolyse

#### Question 1

Réponse : A, C, F, G

Le score NIHSS permet d'évaluer rapidement la sévérité de l'accident vasculaire cérébral et de poser l'indication de la thrombolyse (entre 4 et 24). C'est un score fondé sur l'examen clinique, composé de 11 items, allant de 0 (pas de déficit) à 42 (score maximal).

#### Question 2

Réponse : on réalise en urgence une **IRM cérébrale** avec séquence :

- de diffusion (permet de visualiser très précocement l'œdème cytotoxique présent en case d'ischémie cérébrale, en hypersignal);
- Flair (peut aider à dater l'ischémie, recherche de séquelles semi-récentes ou anciennes);
- T2\* (recherche d'un saignement récent ou ancien, en hyposignal);
- ARM du polygone de Willis/angio-IRM (recherche d'une occlusion ou d'une sténose artérielle).

Si scanner cérébral :



- hyperdensité intraparenchymateuse en cas d'hémorragie intraparenchymateuse;
- en cas d'infarctus cérébral : scanner normal, ou présence de signes précoces d'ischémie (dédiérenciation substance blanche-substance grise visible au niveau des noyaux gris profonds ou du cortex; effacement des sillons corticaux), recherche d'une « trop belle artère sylvienne » (spontanément hyperdense : thrombus dans l'artère cérébrale moyenne).

On peut compléter l'examen par un angioscanner : recherche d'une occlusion artérielle.

### Question 3

Réponse : B, D, H, J, L

Images b et c : ARM/angio-IRM du polygone de Willis. La flèche rouge montre l'artère vertébrale gauche. On observe une occlusion de l'artère cérébrale moyenne.

### Question 4

Réponse : hospitalisation en unité de **soins intensifs neurovasculaires** (USINV)

### Question 5

Réponse : **thrombolyse/fibrinolyse intraveineuse**. Actilyse®, 0,9 mg/kg : 10 % en bolus, le reste sur 1 heure, car AIC < 4 h 30, NIHSS entre 4 et 24, pas de contre-indication.

- Mesures de protection cérébrale : repos au lit strict, contrôle de la tension artérielle (respect si < 185/100 car post-thrombolyse), lutte contre l'hyperthermie/surveillance de la température, contrôle glycémique/surveillance glycémique.
- *Nursing*.
- Surveillance rapprochée.
- Pas d'anti-agrégant ou d'HBPM préventif dans les 24 premières heures (à débiter à H24 de la

thrombolyse, après TDM de contrôle confirmant l'absence de transformation hémorragique).

### Question 6

Réponse : A, B, C, E

Il faut rechercher une cause expliquant cette poussée tensionnelle (anormale car la PA était à 16/9 toute la journée) : globe urinaire, douleur, transformation hémorragique, syndrome coronarien aigu (patient aphasique !), etc.

La prise en charge repose sur le traitement étiologique (sondage urinaire, antalgique...) et sur un traitement anti-hypertenseur IV (ex : nicardipine, Loxen®) pour limiter le risque de transformation hémorragique de cet infarctus cérébral thrombolysé.

### Question 7

Réponse : A, B, C, D, E, F

### Question 8

Réponse : **ACFA**

Car ECG : tachycardie irrégulière non sinusale à QRS fins.

### Question 9

Réponse : **aspirine** (160–300 mg/j)

Pas d'anticoagulation efficace : risque important de transformation hémorragique à la phase aiguë.

En revanche, il faudra y associer une HBPM préventive (Lovenox® 0,4 mL SC/j) en prévention des phlébites si le patient est toujours limité dans ses déplacements.

### Question 10

Réponse : A, E

## Grille d'évaluation

N°	Réponses	Points
1	A, C, F, G	10 (–5 points par discordance)
2	IRM cérébrale (10) Si scanner cérébral (5)	10
3	B, D, H, J, L	10 (–5 points par discordance)
4	Hospitalisation en unité de soins intensifs neurovasculaires (USINV)	10
5	Thrombolyse/fibrinolyse intraveineuse.	10
6	A, B, C, E	10 (–5 points par discordance)
7	A, B, C, D, E, F	10 (–5 points par discordance)
8	ACFA	10
9	Aspirine (160–300 mg/j)	10
10	A, E	10 (–5 points par discordance)
	Total	100

*Pour aller plus loin***Principaux items abordés :**

item 335 : Accidents vasculaires cérébraux  
item 230 : Fibrillation atriale

**Références :**

Prévention vasculaire après un infarctus cérébral ou un accident ischémique transitoire (HAS, 2008)

Accident vasculaire cérébral : prise en charge précoce – alerte, phase préhospitalière, phase hospitalière initiale, indications de la thrombolyse (HAS, 2007)

**Fiche de synthèse : voir p. 102–103.**

**Cas clinique 3 – mixte**

Maladie de Parkinson, chutes

**Question 1**

Réponse : B, C, F

À noter : pas d'indication à la poursuite du traitement anticoagulant à 1 an de la fracture car phlébite avec facteur déclenchant (= 3 mois de traitement).

Autres éléments de gravité à rechercher :

- étiologie des chutes;
- examen cardiovasculaire (trouble de rythme/conduction...);
- examen neurologique complet (déficit moteur...);
- conséquence des chutes (fracture, escarres, syndrome post-chute...).

**Question 2**

Réponse : **syndrome extrapyramidal/parkinsonien**

Marche à petits pas, demi-tour décomposé.

**Question 3**

Réponse : A, D, E, G, H, J

**Question 4**

Réponse : A, B, C, E, F, G, H, I, J

Ces signes sont des « drapeaux rouges » réfutant le diagnostic de maladie de Parkinson idiopathique et doivent orienter vers d'autres causes de syndrome parkinsonien.

**Question 5**

Réponse : **scanner cérébral** sans injection

Pour éliminer un hématome sous-dural car chutes répétées sous AVK, dont une avec traumatisme crânien, et d'autant plus qu'il existe une augmentation de la fréquence des chutes faisant suspecter une lésion cérébrale.

N.B. : aucun examen n'est nécessaire pour le diagnostic de maladie de Parkinson, qui est un diagnostic clinique.

**Question 6**

Réponse :

a) traitement médicamenteux de la maladie de Parkinson : **L-dopa** (ex. : Modopar®); augmentation progressive de la posologie (à préférer aux agonistes dopaminergiques à cet âge)

b) traitement associé : **anti-émétique/dompéridone** (Motilium®) en prévention des effets indésirables. N.B. : **zéro** si Pimpéran® car neuroleptique caché, risque d'aggravation des symptômes

**Question 7**

Réponse : A, C, D, E, F

Pas d'indication au traitement AVK (phlébite avec facteur déclenchant : 3 mois de traitement) et risque hémorragique.

Prise en charge globale gériatrique :

- prévention des chutes :
  - adaptation de l'environnement (habitat ++ : tapis, luminosité...),
  - chaussures adaptées, évaluer intérêt d'une canne,
  - encourager l'activité physique quotidienne,
  - prise en charge de l'HBP (urgenterie : risque de chute),
  - dépistage de troubles sensoriels (cataracte, DMLA, presbycousie);
- prise en charge de la dénutrition (IMC = 18 kg/m<sup>2</sup>);
- évaluation de la nécessité d'aides à domicile;
- dépistage d'un syndrome démentiel et dépressif;
- demande de prise en charge à 100 % (ALD-30).

**Grille d'évaluation**

N°	Réponses	Points
1	B, C, F	10
2	Syndrome extrapyramidal/parkinsonien	10
3	A, D, E, G, H, J	15 (–5 points par discordance)
4	A, B, C, E, F, G, H, I, J	20 (–5 points par discordance)
5	Scanner cérébral	10
6	a) Traitement médicamenteux de la maladie de Parkinson (10) b) Traitement associé (5) : anti-émétique/dompéridone	15 (zéro si métoclopramide)
7	A, C, D, E, F	20 (–5 points par discordance)
	Total	100

**Pour aller plus loin****Principaux items abordés :**

item 104 : Maladie de Parkinson

item 107 : Troubles de la marche et de l'équilibre, chutes chez le sujet âgé

**Références :**

Maladie de Parkinson (HAS, février 2012)

Conférence de consensus : la maladie de Parkinson : critères diagnostiques et thérapeutiques (Anaes, 3 mars 2000)

Évaluation et prise en charge des personnes âgées faisant des chutes répétées (HAS, avril 2009)

**Fiche de synthèse : voir p. 104.****Grille d'évaluation**

N°	Réponses	Points
1	D	10 et PMZ
2	B	10 Zéro si réponse A ou D
3	B	10
4	B	10
5	A, D	10 (–5 points par discordance)
6	C	10
7	B	10
8	A	10
9	A, B, D	20 (–10 points par discordance)
	Total	100

**Cas clinique 4 – QCM**

Hématome cérébral, maladie des petites artères cérébrales et neuropathie périphérique

**Question 1**

Réponse : D

**Question 2**

Réponse : B

**Question 3**

Réponse : B

**Question 4**

Réponse : B

Car il s'agit d'un hématome de topographie profonde chez un sujet de plus de 50 ans, hypertendu non traité, avec une leucopathie vasculaire importante sur l'IRM cérébrale.

**Question 5**

Réponse : A, D

Thalamus : explique le déficit sensitif.

**Question 6**

Réponse : C

L'infarctus lacunaire est le versant ischémique de la maladie des petites artères cérébrales.

**Question 7**

Réponse : B

**Question 8**

Réponse : A

Fibres amyéliniques de type type A $\delta$  et C, qui véhiculent la sensibilité thermo-algique.**Question 9**

Réponse : A, B, D

La polyneuropathie est probablement multifactorielle : diabétique car diabète mal équilibré, alcoolique et iatrogène (cordarone).

**Pour aller plus loin****Principaux items abordés :**

item 335 : Accidents vasculaires cérébraux

item 94 : Neuropathies périphériques

**Références :**

Prise en charge diagnostique des neuropathies périphériques – polyneuropathies et mononeuropathies multiples (HAS, mai 2007)

**Fiche de synthèse : voir p. 105.****Cas clinique 5 – mixte**

Hémorragie méningée

**Question 1**Réponse : score de Glasgow à **10/15**

Réponse motrice : 6/6 ; réponse verbale : 2/5 ; réponse oculaire : 2/4.

**Question 2**Réponse : **hémorragie méningée** (ou hémorragie sous-arachnoïdienne)

- Céphalée brutale inhabituelle.
- Syndrome méningé :
  - raideur méningée ;
  - attitude phonophotophobique ;
  - vomissements.

**Question 3**

Réponse : B

Angioscanner = bilan étiologique : recherche d'un anévrisme intracrânien.

**Question 4**

Réponse : E

La ponction lombaire montre classiquement un liquide hypertendu, uniformément rouge dans tous les tubes, peu ou pas coagulable, avec surnageant xanthochromique (après centrifugation), érythrocytes en nombre abondant avec rapport érythrocytes/leucocytes supérieur à celui du sang.

**Question 5**

Réponse : A, D, E, F, H, K

**Question 6**

Réponse : **anévrisme sacciforme**, de l'artère cérébrale antérieure/communicante antérieure  
Artériographie cérébrale : image d'addition arrondie.

**Question 7**

Réponse : B, E, H

**Question 8**

Réponse : D

- De l'artère cérébrale moyenne droite.
- Entre le 4<sup>e</sup> et le 9<sup>e</sup> jour d'évolution.
- Fièvre modérée.
- Récidive des céphalées.
- Symptomatologie liée à une atteinte du territoire sylvien droit.

**Question 9**Réponse : **IRM cérébrale**

Séquences diffusion, T2\*, Flair, ARM.

**Question 10**Réponse : **hydrocéphalie chronique** (ou hydrocéphalie à pression normale)

Triade évocatrice, associant :

- bradypsychie/troubles cognitifs;
- troubles sphinctériens (incontinence urinaire);
- troubles de la marche.

**Question 11**Réponse : **ponction lombaire évacuatrice**

Le diagnostic est confirmé en cas d'amélioration des troubles de la marche et des troubles cognitifs.

**Question 12**Réponse : **dérivation du LCS**

Par dérivation ventriculaire interne (ventriculopéritonéale ou ventriculo-atriale) ou par ventriculocisternostomie.

**Grille d'évaluation**

N°	Réponses	Points
1	10/15	5
2	Hémorragie méningée (ou hémorragie sous-arachnoïdienne)	10
3	B	10
4	E	5

5	A, D, E, F, H, K	10 (–3 points par discordance)
6	Anévrisme sacciforme	10
7	B, E, H	10 (–5 points par discordance et B et E : PMZ)
8	D	5
9	IRM cérébrale	5
10	Hydrocéphalie chronique (ou hydrocéphalie à pression normale)	10
11	Ponction lombaire évacuatrice	10
12	Dérivation du LCS	10
	Total	100

**Pour aller plus loin****Principaux items abordés :**

item 336 : Hémorragie méningée

**Fiche de synthèse : voir p. 106.****Cas clinique 6 – mixte**

Céphalées, tumeur cérébrale, épilepsie

**Question 1**Réponse : **diplopie binoculaire** par paralysie du VI droit

On va rechercher en faveur de cette hypothèse :

- un déficit de l'abduction de l'œil droit, avec un œil « en convergence » ;
- la disparition de la diplopie lors de l'occlusion d'un des deux yeux.

**Question 2**Réponse : **syndrome d'hypertension intracrânienne**

Devant : céphalées progressivement croissantes, en casque, à prédominance matinale, soulagées par les vomissements; diplopie par paralysie du VI (sans valeur localisatrice dans l'HTIC).

**Question 3**

Réponse : A, B, D, E, F

**Question 4**

Réponse : A, B, E, F, G

**Question 5**

Réponse : B, E, G

IRM en séquence T1, sans et avec injection de gadolinium, montrant une lésion insulaire gauche

prenant le contraste de manière hétérogène, avec un discret effet de masse sur les ventricules latéraux.

La prise de contraste intraventriculaire correspond aux plexus choroïdes.

#### Question 6

Réponse : **tumeur cérébrale primitive** (glioblastome +++). **Métastase cérébrale/tumeur cérébrale secondaire. Abscès cérébral.**

#### Question 7

Réponse : A, C

Contre-indication formelle à la ponction lombaire car risque d'engagement cérébral.

Un diagnostic de certitude histologique est nécessaire avant tout traitement : biopsie + exérèse chirurgicale rapide avec examen anatomopathologique.

#### Question 8

Réponse : A, B, C

La demande de prise en charge à 100 % peut être redigée par le médecin traitant.

#### Question 9

Réponse : **crise convulsive partielle**/crise épileptique partielle temporale interne gauche avec extension secondaire

Car : malaise sans prodromes de début et de fin brutale, symptomatologie temporale interne (sensation de déjà-vu, hypersalivation, pesanteur épigastrique), sans perte de connaissance, avec trouble du langage apparu secondairement (paraphasies sémantiques et phonémiques).

#### Grille d'évaluation

N°	Réponses	Points
1	Diplopie binoculaire	10
2	Syndrome d'hypertension intracrânienne	10
3	A, B, D, E, F	15 (–5 points par discordance)
4	A, B, E, F, G	15 (–5 points par discordance)
5	B, E, G	10 (–5 points par discordance)
6	Tumeur cérébrale primitive (4). Métastase cérébrale/tumeur cérébrale secondaire (3). Abscès cérébral (3)	10
7	A, C	10 (–5 points par discordance)
8	A, B, C	10 (–5 points par discordance)
9	Crise convulsive partielle	10
	Total	100

#### Pour aller plus loin

##### Principaux items abordés :

item 296 : Tumeurs intracrâniennes

item 289 : Diagnostic des cancers : signes d'appel et investigations paracliniques; caractérisation du stade; pronostic

item 291 : Traitement des cancers : chirurgie, radiothérapie, traitements médicaux des cancers (chimiothérapie, thérapies ciblées, immunothérapie). La décision thérapeutique pluridisciplinaire et l'information du malade

item 98 : Céphalées aiguës et chroniques

item 103 : Épilepsie de l'adulte

item 100 : Diplopie

##### Références :

ALD-30 – Tumeur maligne, affection maligne du tissu lymphatique ou hématopoïétique; cancer primitif du système nerveux central de l'adulte (HAS, 2010)

**Fiche de synthèse : voir p. 107.**

### Cas clinique 7 – QCM

Céphalées, hémorragie cérébrale, thrombose veineuse cérébrale, épilepsie

#### Question 1

Réponse : D

Il faut réaliser une ponction lombaire, puis une IRM cérébrale ou un angioscanner cérébral en cas de normalité de la ponction lombaire, car il s'agit de céphalées **inhabituelles**.

La sémiologie et le terrain migraineux ne doivent pas faire banaliser les céphalées de la patiente.

#### Question 2

Réponse : A

Protéger la patiente en éloignant tout objet à risque et attendre la fin de la crise.

La réponse D est fausse, car la posologie est erronée (1 mg de clonazépam) et il n'y a pas d'indication à administrer ce traitement sauf en cas de crise prolongée.

#### Question 3

Réponse : B

Réaliser une imagerie cérébrale en urgence pour expliquer l'ensemble du tableau neurologique présenté par la patiente.

#### Question 4

Réponse : A

#### Question 5

Réponse : C

Hématome frontal gauche.

#### Question 6

Réponse : A, B, C, D

**Question 7**

Réponse : A

Thrombose veineuse cérébrale compliquée d'un hématorne frontal gauche, car hypersignal du sinus longitudinal supérieur en séquence T1 et hyposignal T2\*.

**Question 8**

Réponse : B, E

La présence d'un hématome cérébral ne contre-indique pas l'anticoagulation efficace.

Le traitement par benzodiazépine vise à empêcher la récurrence de crises convulsives.

**Question 9**

Réponse : D

Contre-indication à la conduite automobile jusqu'à nouvel ordre.

La reprise de la conduite sera envisageable à distance de l'épisode, après plusieurs mois sans crise convulsive et après accord de la commission médicale du permis de conduire.

**Grille d'évaluation**

N°	Réponses	Points
1	D	10
2	A	10
3	B	10
4	A	10
5	C	10
6	A, B, C, D	15 (–5 points par discordance)
7	A	10
8	B, E	15 (–5 points par discordance ; PMZ si réponse B)
9	D	10
	Total	100

**Pour aller plus loin****Principaux items abordés :**

item 335 : Accident vasculaire cérébral

item 103 : Épilepsie de l'adulte

**Fiche de synthèse : voir p. 108.**

**Cas clinique 8 – mixte**

Neuropathie périphérique, gammapathie monoclonale

**Question 1**

Réponse : A

Polyneuropathie longueur dépendante :

- atteinte neurogène périphérique (aréflexie tendineuse);
- bilatérale symétrique, longueur dépendante.

**Question 2**

Réponse : B

L'atteinte des grosses fibres myélinisées est à l'origine des troubles de la marche.

Ataxie proprioceptive des quatre membres témoignant d'une atteinte sensitive profonde sévère.

Rappel :

- les grosses fibres myélinisées véhiculent la sensibilité profonde (sens du gros orteil, préhension aveugle, pallesthésie...) et le tact fin (testé par exemple à l'aide d'un coton);
- les petites fibres amyéliniques véhiculent la sensibilité thermo-algique (hypoesthésie à la piqure, erreur au chaud/froid) et végétative.

**Question 3**

Réponse : antalgiques spécifiques des douleurs neuropathiques : **antidépresseurs** (ex : amitriptyline); **antiépileptiques** (gabapentine)

Rappel : le questionnaire DN4 peut être utile pour aider au diagnostic de douleur neuropathique.

**Question 4**

Réponse : A, C, G, H, I, K

Recommandations HAS, mai 2007.

À noter : l'électrophorèse des protéines plasmatiques est à réaliser, surtout chez un sujet âgé.

**Question 5**

Réponse : B

Car diminution des vitesses, allongement des latences, blocs de conduction moteurs. Pas d'atteinte axonale (pas de diminution d'amplitude).

**Question 6**Réponse : **dissociation albumino-cytologique**

Car pas de cellules et hyperprotéinorachie.

**Question 7**

Réponse : E

**Question 8**

Réponse : A, B, C, F

**Question 9**

Réponse : C

À IgM Kappa :

- pic monoclonal à IgM Kappa inférieur à 30 g/L;
- pas d'infiltration médullaire;
- pas de cytopénie;
- pas d'hypercalcémie;
- pas d'atteinte rénale;
- pas de douleurs osseuses ou d'atteinte radiologique.

**Question 10**

Réponse : **anticorps anti-MAG** (activité antimyéline de l'immunoglobuline monoclonale expliquant le tableau neurologique associé)



### Grille d'évaluation

N°	Réponses	Points
1	A	10, PMZ
2	B	10
3	Antidépresseurs ; antiépileptiques	10
4	A, C, G, H, I, K	15 (–5 points par discordance)
5	B	10
6	Dissociation albumino-cytologique	10
7	E	10
8	A, B, C, F	10 (–5 points par discordance)
9	C	10, PMZ
10	Anticorps anti-MAG	5
	Total	100

#### Pour aller plus loin

##### Principaux items abordés :

item 132 : Thérapeutiques antalgiques médicamenteuses et non médicamenteuses  
 item 89 : Déficit neurologique récent  
 item 94 : Neuropathies périphériques  
 item 90 : Déficit moteur et/ou sensitif des membres  
 item 107 : Troubles de la marche ou de l'équilibre

##### Références :

Recommandations HAS : prise en charge diagnostique des neuropathies périphériques – polyneuropathies et mononeuropathies multiples (HAS, mai 2007)

Fiche de synthèse : voir p. 109.

## Cas clinique 9 – mixte

Migraine, trouble neurologique transitoire

### Question 1

Réponse : C

On recherche :

- association à nausées/vomissements ou phono/photophobie ;
- examen clinique neurologique complet normal ;
- recherche de symptômes d'aura à l'interrogatoire.

### Question 2

Réponse : **aucun** examen complémentaire n'est nécessaire, le diagnostic est clinique

### Question 3

Réponse : prise en charge des crises migraineuses : **triptan** *per os* ou intranasal (Zomig®, Relpax®...) car les AINS pris pas la patiente sont peu ou pas efficaces

- À prendre dès le début de la crise, le plus tôt possible.
- Possibilité d'en prendre un deuxième si réaggravation des symptômes, max. 2 fois/j.
- Objectif : faire céder la crise migraineuse.
- Anti-émétiques si vomissements. Ex. : métoclopramide (Primpéran®).

### Question 4

Réponse : B, C, F, G

- Au choix en 1<sup>ère</sup> intention (en fonction des contre-indications et des effets indésirables de chaque traitement) : propranolol (Avlocardyl®) ; métoprolol (Lopressor®) ; amitriptyline (Laroxyl®) ; oxétorone (Nocertone®).
- À prendre tous les jours, même en l'absence de crise.
- Objectif : diminuer la fréquence des crises migraineuses.
- L'éducation de la patiente est importante :
  - éviction de tous les facteurs déclenchants (alimentaires, sommeil...);
  - encourager l'arrêt du tabac+++ (risque thrombotique de l'association migraine + tabac + pilule œstro-progestative ; risques habituels du tabac);
  - insister sur l'intérêt du respect strict des posologies, car il existe un risque de céphalées chroniques en cas d'abus d'antalgiques ;
  - tenir un calendrier des crises (pour évaluer l'efficacité du traitement de fond) ;
  - bien expliquer la conduite à tenir en cas de crise : **triptan le plus tôt possible** ;
  - rassurer la patiente : pathologie « bénigne », mais pouvant être à l'origine d'un handicap important (altération de la qualité de vie).

### Question 5

Réponse : premier épisode **aura visuelle. Accident ischémique transitoire** (hémianopsie latérale homonyme ?)

### Question 6

Réponse : B, D, E, F

Pour différencier AIT et aura, il faut rechercher à l'anamnèse :

- le mode d'installation : brutal pour l'AIT ; progressif sur plusieurs minutes avec extension du trouble visuel pour l'aura (« marche migraineuse ») ;
- l'apparition d'une céphalée après le trouble visuel, plutôt en faveur de l'aura ;
- la sémiologie du trouble visuel :
  - symptômes négatifs (« trou noir ») pour l'AIT (d'un hémichamp visuel en cas d'hémianopsie latérale homonyme),
  - symptômes volontiers positifs (points lumineux, colorés, éléments figurés...) parfois associés à des symptômes négatifs (scotomes...) pour l'aura.

**Question 7**

Réponse : **IRM cérébrale** avec ARM du polygone de Willis  
Le diagnostic d'aura migraineuse ne peut être retenu qu'après au moins deux épisodes remplissant les critères IHS d'aura.

**Question 8**

Réponse : **céphalées chroniques quotidiennes** (>3 mois, > 15 j/mois, > 4 h/j)  
Complicant une maladie migraineuse avec abus médicamenteux.

**Question 9**

Réponse : **Terrain anxio-dépressif. Abus d'antalgiques.**

**Question 10**

Réponse : B, C, D, E  
L'arrêt des traitements doit être réalisé progressivement, sous amitriptyline, pour ne pas provoquer un rebond majeur des céphalées.

**Grille d'évaluation**

N°	Réponse	Points
1	C	10
2	Aucun examen	10
3	Triptan	10
4	B, C, F, G	10 (–5 points par discordance)
5	Aura visuelle (5). Accident ischémique transitoire (5)	10
6	B, D, E, F	10 (–5 points par discordance)
7	IRM cérébrale	10
8	Céphalées chroniques quotidiennes	10
9	Terrain anxio-dépressif (5). Abus d'antalgiques (5)	10
10	B, C, D, E	10 (–5 points par discordance)
	Total	100

**Pour aller plus loin****Principaux items abordés :**

item 97 : Migraine et algies de la face  
item 98 : Céphalée aiguë et chronique  
item 89 : Déficit neurologique récent

**Références :**

Recommandations pour la pratique clinique. Prise en charge diagnostique et thérapeutique de la migraine chez l'adulte et chez l'enfant : aspects cliniques et économiques (Anaes, 2003)

**Fiche de synthèse : voir p. 110.**

**Cas clinique 10 – mixte**

Démence, hématome sous-dural

**Question 1**

Réponse : B

**Question 2**

Réponse : C, D, E, F, G

- L'échelle EDSS permet l'évaluation des déficiences et du handicap dans la sclérose en plaques.
- L'échelle UPDRS permet l'évaluation des déficiences dans la maladie de Parkinson.
- L'échelle de Barthel permet une évaluation globale d'un handicap moteur.
- Le score NIHSS permet une évaluation neurologique rapide des accidents vasculaires cérébraux.

**Question 3**

Réponse : B

Troubles mnésiques hippocampiques, avec un trouble de l'encodage des informations non amélioré par l'indigé. Fréquentes intrusions.

**Question 4**

Réponse : A, B, C, D, E, H, I  
Recommandations de la HAS.

**Question 5**

Réponse : IRM cérébrale

- Avec séquences T1, T2, Flair, T2\*, avec coupes coronales centrées sur le hippocampe.
- Permet d'éliminer un diagnostic différentiel (tumeur, hydrocéphalie, etc.).
- Permet d'avancer sur le diagnostic étiologique (séquelles vasculaires, atrophie : importance et topographie).

**Question 6**

Réponse : **bilan neuropsychologique** dans le cadre d'une consultation spécialisée.

Pour l'investigation de chacune des fonctions cognitives permettant de dresser un profil cognitif, aidant au diagnostic étiologique.

**Question 7**

Réponse : A, C, E, H, I, J  
Recommandations HAS.

**Question 8**

Réponse : **inhibiteur de la cholinestérase.**  
Augmentation progressive des dosages selon la tolérance

Traitement non médicamenteux :

- demande de prise en charge à 100 % ;
- prise en charge orthophonique (troubles du langage) ;
- stimulation cognitive (dans le cadre de centres spécialisés) ;
- proposer la mise en place d'aides à domicile, notamment pour soulager le mari.

**Question 9**

Réponse : A

Car hyperdensité spontanée extraparenchymateuse en lentille biconcave.

**Question 10**

Réponse : B, D, H

Un avis neurochirurgical est également nécessaire.

**Grille d'évaluation**

No	Réponses	Points
1	B	5
2	C, D, E, F, G	15 (–5 points par discordance)
3	B	10
4	A, B, C, D, E, H, I	15 (–5 points par discordance)
5	IRM cérébrale	5
6	Bilan neuropsychologique	10
7	A, C, E, H, I, J	10 (–5 points par discordance)
8	Inhibiteur de la cholinestérase	10
9	A	10
10	B, D et H	10 (–5 points par discordance)
	Total	100

**Pour aller plus loin****Principaux items abordés :**

item 106 – Confusion, dépression, démence chez le sujet âgé

**Références :**

Maladie d'Alzheimer et maladies apparentées : diagnostic et prise en charge (HAS, 2011)  
 Prise en charge des surdosages en antivitamines K, des situations à risque hémorragique et des accidents hémorragiques chez les patients traités par antivitamines K en ville et en milieu hospitalier (HAS, avril 2008)

**Cas clinique 11 – QCM**

Infarctus cérébral, dissection artérielle cervicale

**Question 1**

Réponse : A, B, C, E, F

L'œil est rouge et douloureux en cas de glaucome aigu et d'uvéite antérieure. Dans la NORB, l'œil est blanc mais douloureux et le trouble visuel n'est pas brutal.

**Question 2**

Réponse : B

Car myosis, ptosis, énophtalmie gauche.

**Question 3**

Réponse A

Car signe de Claude-Bernard-Horner gauche douloureux et AIT répétés (rétiniens gauche et carotidiens gauche).

**Question 4**

Réponse : A, B, C

IRM cérébrale : recherche de lésions ischémiques cérébrales; ARM des troncs supra-aortiques : recherche d'une sténose ou occlusion des artères cervicales (signe indirect); coupes axiales T1 cervicales : recherche de l'hématome de paroi (signe direct).  
 Écho-Doppler des vaisseaux du cou et Doppler transcrânien : visualisation de l'hématome de paroi (signe direct); recherche d'une sténose ou occlusion des artères cervicales (signe indirect); analyse du retentissement hémodynamique intracrânien au Doppler transcrânien.

**Question 5**

Réponse : B

**Question 6**

Réponse : D

**Question 7**

Réponse : A ou B

**Question 8**

Réponse : A

Car sémilogie évocatrice du territoire de l'artère cérébrale moyenne gauche, chez un patient hospitalisé pour dissection carotidienne gauche.

**Question 9**

Réponse : D

Car infarctus cérébral &lt; 4 h 30 et score NIHSS entre 4 et 24.

**Grille d'évaluation**

N°	Réponses	Points
1	A, B, C, E, F	15 (–5 points par discordance)
2	B	10
3	A	10
4	A, B, C	10 (–5 points par discordance)
5	B	10
6	D	10
7	A ou B	10, zéro si C, D ou E
8	A	10
9	D	15
	Total	100

*Pour aller plus loin***Principaux items abordés :**

item 335 : Accidents vasculaires cérébraux

**Références :**

Prévention vasculaire après un infarctus cérébral ou un accident ischémique transitoire (HAS, 2008)

**Fiche de synthèse : voir p. 111.**

**Cas clinique 12 – mixte**

Céphalées, thrombose veineuse cérébrale, lupus érythémateux systémique

**Question 1**

Réponse : syndrome d'hypertension intracrânienne (HTIC)

- Céphalées intenses inhabituelles.
- Vomissements matinaux.

**Question 2**

Réponse : B

TDM ou IRM à la recherche d'un processus expansif intracrânien.

**Question 3**

Réponse : B, C

La flèche droite désigne l'hémisphère cérébelleux droit.

**Question 4**

Réponse : D

Car hyperdensité sur le scanner et hypersignal sur l'IRM des sinus latéraux gauche et droit, longitudinal supérieur et du sinus droit. Pas d'anomalie parenchymateuse.

**Question 5**

Réponse : Non

Car pas de lésion parenchymateuse à risque d'engagement. Elle est même parfois réalisée à visée antalgique.

**Question 6**

Réponse : C

Posologie des antithrombotiques au programme !

Anticoagulation efficace : héparine non fractionnée 500 UI/kg/24 h IVSE, tinzaparine 175 UI/kg/24 h en SC.

**Question 7**

Réponse : A

L'hématome intraparenchymateux associé ne contre-indique pas l'anticoagulation.

**Question 8**

Réponse :

a) **lupus érythémateux systémique**

Car : terrain auto-immun, arthralgies inflammatoires, anomalies hématologiques compatibles (anémie, thrombopénie).

b) associé à un **syndrome des antiphospholipides**  
Allongement du TCA (anticoagulant circulant ?).

**Question 9**

Réponse : B, F, H, J

Car anémie normocytaire régénérative : suspicion d'anémie hémolytique auto-immune dans ce contexte de probable lupus.

**Question 10**

Réponse : B, D

Car anémie normocytaire régénérative : suspicion d'anémie hémolytique auto-immune dans ce contexte de probable lupus.

**Grille d'évaluation**

N°	Réponses	Points
1	Syndrome d'hypertension intracrânienne (HTIC)	10
2	B	10
3	B, C	10 (–5 points par discordance)
4	D	10
5	Non	10
6	C	10
7	A	10
8	a) Lupus érythémateux systémique (5) b) Syndrome des antiphospholipides (5)	10
9	B, F, H, J	10
10	B, D	10
	Total	100

*Pour aller plus loin***Principaux items abordés :**

item 335 : Accidents vasculaires cérébraux

item 98 : Céphalée aiguë et chronique

item 209 : Anémie

item 190 : Lupus érythémateux disséminé.

Syndrome des antiphospholipides

**Références :**

Classification révisée des critères pour le syndrome des anticorps antiphospholipides (HAS, mars 2008)

Lupus érythémateux systémique : protocole national de diagnostic et de soins (HAS, janvier 2010)

Anémies hémolytiques auto-immunes (HAS, octobre 2009)

**Fiche de synthèse : voir p. 112.**

## Cas clinique 13 – mixte

Céphalées, névralgie du trijumeau, sclérose en plaques

### Question 1

Réponse : **Mode d'installation brutal** (« coup de tonnerre ») *versus* minutes *versus* heures *versus* jours

Les autres éléments sont importants mais sont moins discriminants :

- mode évolutif (aggravation continue, amélioration, crises récidivantes...);
- date et heure précise de début (depuis quand?);
- intensité (EVA);
- siège;
- type (pulsatiles, coup de poignard, décharges électriques, broiement...);
- facteurs aggravants et améliorants;
- signes associés (nausées, vomissements, phono/photophobie...).

N.B. : antécédents personnels de céphalées (migraines...)? **Est-ce habituel?** Cette dernière question est fondamentale (ici, il est précisé dans l'énoncé qu'il s'agit d'une céphalée **inhabituelle**).

### Question 2

Réponse : recherche de **fièvre** (méningite ++). Recherche d'un **syndrome méningé** (méningite et hémorragie méningée). Recherche d'un **déficit neurologique focal** : déficit sensitivo-moteur; trouble oculomoteur intrinsèque ou extrinsèque : signe de Claude-Bernard-Horner ...; autres. **Fond d'œil** : recherche d'un œdème papillaire (HTIC)

### Question 3

Réponse : E

Névralgie du trijumeau secondaire/symptomatique :

- femme jeune (névralgie essentielle : vers 50–60 ans);
- fond douloureux entre les salves;
- touche les territoires V1, V2 et V3;
- troubles neurologiques locaux : hypoesthésie et anesthésie cornéenne;
- associée à un syndrome pyramidal des membres inférieurs.

### Question 4

Réponse : B, E, G

Pas d'injection, donc impossible de savoir s'il existe une prise de contraste.

### Question 5

Réponse :

a) **poussée de sclérose en plaques** de forme rémittente récurrente

b) car **dissémination temporo-spatiale** : dissémination temporelle à l'anamnèse; dissémination spatiale clinique et radiologique; névralgie du trijumeau + syndrome pyramidal des membres inférieurs + probable NORB ancienne

### Question 6

Réponse : C

Dans cette situation la ponction lombaire n'est pas indispensable car les critères diagnostics sont remplis. Elle montrerait :

- qu'elle peut être normale;
- pleiocytose/méningite à prédominance lymphocytaire (< 50 éléments/mm<sup>3</sup>);
- hyperprotéinorachie (< 1 g/L);
- bandes oligoclonales d'immunoglobulines témoignant d'une synthèse intrathécale d'IgG (recherchées par immunofixation ou au mieux iso-électrofocalisation)

### Question 7

Réponse : l'intérêt du bilan est de rechercher des arguments en faveur de **diagnostics différentiels** (lupus, sarcoïdose...)

Le bilan biologique est normal en cas de scléroses en plaques (notamment pas de syndrome inflammatoire).

### Question 8

Réponse : **corticoïdes/corticothérapie. Carbamazépine**  
Précisions :

- bolus de corticoïdes intraveineux : méthylprednisolone (Solumédrol®), à forte dose (1 g/j), 3 jours de suite;
- carbamazépine (Tégrétol®) : augmentation progressive jusqu'à 1800 mg/j;
- recommandations HAS.

### Grille d'évaluation

N°	Réponses	Points
1	Mode d'installation	10
2	Fièvre (5). Syndrome méningé (5). Déficit neurologique focal (5) Fond d'œil (5)	20
3	E	10
4	B, E, G	10 (–5 points par discordance)
5	a) Poussée de sclérose en plaques (5) b) Dissémination temporo-spatiale (5)	10
6	C	10
7	Diagnostics différentiels	10
8	Corticoïdes/corticothérapie (10). Carbamazépine (10)	20
	Total	100

*Pour aller plus loin***Principaux items abordés :**

item 102 : Sclérose en plaques

item 98 : Céphalée aiguë et chronique

item 97 : Migraines, névralgies du trijumeau et algies de la face

**Références :**

Sclérose en plaques (Guide ALD HAS, 2006)

**Fiche de synthèse : voir p. 113–114**

Voir également fiches de synthèse du cas clinique 1, p. 101.

**Cas clinique 14 – mixte**

Névralgie cervico-brachiale, compression médullaire

**Question 1**Réponse : **névralgie cervico-brachiale C7****Question 2**Réponse : probable **hernie discale**

Éléments en faveur de l'étiologie :

- le terrain : homme jeune ;
- microtraumatismes répétés avec le rugby ;
- horaire mécanique probable.

**Question 3**

Réponse : A, E, I

**Question 4**

Réponse :

a) **sclérose latérale amyotrophique (SLA)**b) **atteinte sensitive/hypoesthésie** dans le territoire C7 gauche qui serait absent en cas de SLA**Question 5**

Réponse : B, D, F

À noter : il est difficile de dire sur cette coupe s'il y a une souffrance médullaire

**Question 6**

Réponse : A, B, C, D

**Question 7**

Réponse : compression médullaire C7

Car :

- syndrome rachidien : douleurs cervicales ;
- syndrome lésionnel : radiculalgie C7 bilatérale ;
- syndrome sous-lésionnel : syndrome pyramidal des membres inférieurs, niveau sensitif T6.

**Question 8**Réponse : **décompression médullaire chirurgicale** en urgence

Par laminectomie décompressive.

**Question 9**

Réponse :

a) syndrome d'hypotension du LCS

b) par probable **plaie/brèche de dure-mère** peropératoire**Question 10**Réponse : échelle générique permettant d'évaluer le handicap global : échelles de **Rankin** ou de **Barthel****Grille d'évaluation**

N°	Réponses	Points
1	Névralgie cervico-brachiale C7	10
2	Hernie discale	10
3	A, E, I	10 (–5 points par discordance)
4	a) Sclérose latérale amyotrophique (SLA) b) Atteinte sensitive/hypoesthésie	10
5	B, D, F	10 (–5 points par discordance)
6	A, B, C, D	10 (–5 points par discordance)
7	Compression médullaire C7	10
8	Décompression médullaire chirurgicale	10
9	a) Syndrome d'hypotension du LCS b) Par plaie/brèche de dure-mère	10
10	Échelles de Rankin ou de Barthel	10
	Total	100

*Pour aller plus loin***Principaux items abordés :**

item 91 : Compression médullaire non traumatique et syndrome de la queue de cheval

item 89 : Déficit neurologique récent

item 98 : Céphalée aiguë et chronique

**Fiche de synthèse : voir p. 115.**



## Cas clinique 15 – mixte

Paralysie du III d'origine diabétique, dysautonomie

### Question 1

Réponse : A

### Question 2

Réponse : **examen pupillaire** : recherche d'une atteinte du III intrinsèque  
Une motricité pupillaire normale orienterait plutôt vers un III diabétique (les fibres les plus superficielles du III sont le plus souvent préservées). Alors qu'une mydriase doit faire évoquer un anévrisme de la terminaison carotidienne ou une tumeur du sinus caverneux.

### Question 3

Réponse : C

### Question 4

Réponse :

- a) **anévrisme intracrânien/cérébral** (terminaison de la carotide interne ou de la communicante postérieure) comprimant le III
- b) **angioscanner/angio-IRM cérébral(e)** en urgence
- c) le risque évolutif est la survenue d'une **hémorragie méningée**
- d) **exclusion de l'anévrisme** : geste endovasculaire (neuroradiologie interventionnelle) ou neurochirurgical

### Question 5

Réponse : **III diabétique**

Car :

- III douloureux ;
- hyperglycémie à jeun ;
- polyneuropathie associée ;
- pas d'argument pour une maladie de Horton (CRP négative).

### Question 6

Réponse : B

Car atteinte neurogène périphérique (abolition des ROT), longueur dépendante, bilatérale et symétrique

### Question 7

Réponse : **hypotension orthostatique dysautonomique/végétative**

Car :

- chute de la PAS  $\geq$  20 mmHg et de la PAD  $\geq$  10 mmHg à l'orthostatisme ;
- absence d'accélération compensatrice de la fréquence cardiaque ;
- en rapport avec l'évolution de la neuropathie diabétique.

### Question 8

Réponse : **lever progressif**. Port de **bas de contention**, à mettre avant le premier lever  
Diminuer le traitement anti-hypertenseur (s'il existe).

### Question 9

Réponse : toutes les réponses sont vraies

## Grille d'évaluation

N°	Réponses	Points
1	A	5
2	Examen pupillaire	10
3	C	10
4	a) Anévrisme intracrânien/cérébral (5) b) Angioscanner/angio-IRM cérébral(e) (5) c) Hémorragie méningée (5) d) Exclusion de l'anévrisme (5)	20
5	III diabétique	10
6	B	10
7	Hypotension orthostatique dysautonomique/végétative	10
8	Lever progressif (5). Bas de contention (5)	10
9	Toutes les réponses sont vraies	15 (–5 points par discordance)
	Total	100

### Pour aller plus loin

#### Principaux items abordés :

item 94 : Neuropathie périphérique

item 100 : Diplopie

Fiche de synthèse : voir p. 116.

## Cas clinique 16 – mixte

Syndrome de Guillain-Barré, embolie pulmonaire

### Question 1

Réponse : **polyradiculonévrite aiguë (PRN)/syndrome de Guillain-Barré. Compression médullaire/lésion médullaire cervicale**

### Question 2

Réponse : B, C, E, F, H

Pour différencier PRN et atteinte médullaire cervicale, on cherche :

- les ROT (abolis en cas de PRN, présents voire vifs et polycinétiques/pyramidaux en cas d'atteinte médullaire) ;
- un niveau sensitif, signant une atteinte médullaire ;
- un réflexe cutanéoplantaire : signe de Babinski en cas de pathologie médullaire, indifférent ou en flexion dans la PRN ;
- des troubles sphinctériens, plutôt évocateurs de pathologie médullaire (mais parfois présents en cas de PRN) ;

- une atteinte faciale (ex. : diplégie), qui élimine une atteinte médullaire.

### Question 3

Réponse :

- a) **polyradiculonévrite aiguë/syndrome de Guillain-Barré** (ROT tous abolis, diplégie faciale absente en cas d'atteinte médullaire)
- b) **atteinte respiratoire** : dyspnée (signe tardif); toux inefficace; compte en apnée faible (<10–20); spirométrie : mesure de la capacité vitale au lit du patient (surveillance en réanimation si CV <50 %, intubation si CV <30 %); gazométrie (gaz du sang) : hypoxémie et/ou hypercapnie (gravité ++).
- Troubles de la déglutition** : fausses routes spontanées (à la salive) ou lors d'un test de déglutition, dysphonie témoignant d'une atteinte du carrefour laryngé)

### Question 4

Réponse : C

Dissociation albumino-cytologique

Intérêts de la ponction lombaire :

- éliminer une méningoradiculite, notamment infectieuse qui ferait débiter un traitement antiviral ou antibiotique en urgence;
- apporter un argument supplémentaire en faveur du diagnostic (dissociation albumino-cytologique).

### Question 5

Réponse : hospitalisation en **réanimation/unité de soins intensifs**

Car extension rapide et sévère des paralysies.

### Question 6

Réponse : **immunoglobulines polyvalentes** par voie intraveineuse (0,4 g/kg/j pendant 5 j; contre-indications : insuffisance rénale, allergie) OU **échanges plasmatiques/plasmaphérèse** (4 séances, à 48 h d'intervalle; contre-indications : épisode infectieux en cours)

### Question 7

Réponse : **Matelas anti-escarre**

Autres complications de décubitus et mesures préventives :

- complications thrombo-emboliques veineuses (phlébite/embolie pulmonaire) :
  - anticoagulation préventive (HBPM),
  - bas de contention,
  - mobilisation passive/kinésithérapie;
- ankylose articulaire/amyotrophie :
  - mobilisation passive (et active si possible)/kinésithérapie,
  - surveillance du bon positionnement du patient;
- encombrement bronchique/atélectasie des bases :
  - kinésithérapie respiratoire,
  - autres : syndrome dépressif, hypercalcémie...

### Question 8

Réponse : A, B, D

Un pneumothorax doit aussi être évoqué si cathéter central posé récemment.

### Question 9

Réponse : A, D, G, J

### Question 10

Réponse : forte suspicion **d'embolie pulmonaire**. On réalise un **angioscanner thoracique** en urgence.

Il faut débiter le traitement anticoagulant **avant** la réalisation du scanner.

### Question 11

Réponse : D

Il faut débiter en urgence, **avant** le résultat de l'angioscanner thoracique, une anticoagulation efficace :

- HBPM sous-cutanée;
- énoxaparine (Lovenox®) : 100 UI/kg/12 h (donc 2 injections/j);
- tinzaparine (Innohep®) : 175 UI/kg/24 h (donc 1 injection/j);
- autres HBPM;
- pas de nécessité de surveillance de l'activité anti-Xa;
- surveillance des plaquettes 2 fois/semaine;

OU

- fondaparinux (Arixtra®) : 7,5 mg/j;
- pas de surveillance de l'anti-Xa ou des plaquettes;

OU

- héparine non fractionnée IVSE : 500 UI/kg/24 h;
- surveillance du TCA 4 h après le début du traitement et 4 h après chaque changement de dose;
- surveillance des plaquettes 2 fois/semaine.

### Grille d'évaluation

N°	Réponses	Points
1	Polyradiculonévrite aiguë (PRN)/syndrome de Guillain-Barré (5). Compression médullaire/lésion médullaire cervicale (5)	10
2	B, C, E, F, H	10 (–5 points par discordance)
3	a) Polyradiculonévrite aiguë/syndrome de Guillain-Barré (5) b) Atteinte respiratoire (2,5). Troubles de la déglutition (2,5)	10
4	C (dissociation albumino-cytologique)	10
5	Hospitalisation en réanimation/unité de soins intensifs	5
6	Immunoglobulines polyvalentes OU échanges plasmatiques/plasmaphérèse	5
7	Matelas anti-escarre	10
8	A, B, D	10 (–5 points par discordance)



N°	Réponses	Points
9	A, D, G, J	10 (–5 points par discordance)
10	Embolie pulmonaire (5). Angioscanner thoracique (5)	10
11	D	10
	Total	100

### Pour aller plus loin

#### Principaux items abordés :

item 95 : Polyradiculonévrite aiguë inflammatoire (syndrome de Guillain-Barré)

item 89 : Déficit neurologique récent

item 116 : Complications de l'immobilité et du décubitus. Prévention et prise en charge

item 224 : Thrombose veineuse profonde et embolie pulmonaire

#### Références :

Prévention et traitement de la maladie thrombo-embolique veineuse en médecine – recommandations de bonnes pratiques (Affsaps, 2009)

**Fiche de synthèse : voir p. 117.**

## Cas clinique 17 – mixte

Hématome extradural, traumatisme crânien

### Question 1

Réponse : A, C, H, K, N

### Question 2

Réponses : B, C

Engagement amygdalien (descente des amygdales cérébelleuses) : torticolis, voire attitude guindée (jusqu'à opisthotonos), bâillements.

Engagement temporal : mydriase unilatérale aréactive homolatérale à la lésion, attitude de décérébration unilatérale intermittente.

### Question 3

Réponse : **évacuation neurochirurgicale** de l'hématome en urgence par craniectomie décompressive  
Coagulation de l'artère responsable du saignement (artère méningée moyenne ++++) et fermeture avec suspension de la dure-mère.

### Question 4

Réponse : **fistule carotido-caverneuse droite**

### Question 5

Réponse : A, D, F

### Question 6

Réponse :

a) **fuite de LCS/brèche durale**

b) réaliser un **test au glucose** en cas de rhinorrhée (avec bandelette urinaire)

### Question 7

Réponse : **vaccination antipneumocoque**

- Pas d'antibioprophylaxie systématique.
- Discuter une réparation chirurgicale si fuite active/ lésion osseuse importante.
- Antisécrétoire de LCS (acétazolamide).

### Question 8

Réponse :

a) fracture de l'étage antérieur de la base du crâne

b) réaliser un scanner cérébral/massif facial en fenêtre osseuse

- Avec des coupes coronales.
- Rechercher une pneumocéphalie associée.

### Grille d'évaluation

N°	Réponses	Points
1	A, C, H, K, N	10 (–5 points par discordance)
2	B et C	10 (–5 points par discordance)
3	Évacuation neurochirurgicale	10
4	Fistule carotidocaverneuse droite	10
5	A, D, F	10 (–5 points par discordance)
6	a) Fuite de LCS/brèche durale (10) b) Test au glucose (10)	20
7	Vaccination antipneumocoque	10
8	a) Fracture de l'étage antérieur de la base du crâne (10) b) Réaliser un scanner cérébral/massif facial en fenêtre osseuse (10)	20
	Total	100

### Pour aller plus loin

#### Principaux items abordés :

item 330 : Évaluation de la gravité et recherche des complications précoces chez un traumatisé crânien

#### Référence :

Prise en charge des traumatisés crâniens graves à la phase précoce (Anaes, 2002)

**Fiche de synthèse : voir p. 118.**

## Cas clinique 18 – mixte

Multinévrite, vascularite

### Question 1

Réponse : un steppage du membre inférieur (déficit de la loge antéro-externe de jambe) peut être lié à une atteinte : radiculaire : **racine L5 gauche**; tronculaire : **nerf sciatique poplité externe gauche** (ou nerf fibulaire)

### Question 2

Réponse : il faut rechercher un **déficit** moteur du **moyen fessier** (déficit de l'abduction de la jambe). Le moyen fessier est innervé par L5 mais pas par le SPE.

À noter : ni l'atteinte du SPE ni celle de L5 ne sont à l'origine d'une abolition du réflexe rotulien.

### Question 3

Réponse : **Nerf médian droit. Nerf ulnaire gauche**

### Question 4

Réponse : D

Devant une atteinte pluritronculaire : SPE gauche, nerf cubital gauche, nerf médian droit

### Question 5

Réponse : A

Atteinte axonale car diminution des amplitudes motrices et sensitives.

### Question 6

Réponse : devant une insuffisance rénale aiguë (doit être considérée comme aiguë en l'absence d'antécédents connus), il faut réaliser rapidement : une **échographie rénale** (recherche d'une dilatation des cavités pyélocalicielles : éliminer une cause obstructive); un **ionogramme urinaire** (caractère organique/fonctionnel); une **bandelette urinaire** (protéinurie, hématurie, leucocyturie)

### Question 7

Réponse : **syndrome néphrotique impur**

- Syndrome néphrotique car protéinurie > 3 g/24 h, protidémie < 60 g/L, albuminémie < 30 g/L.
- Impur car insuffisance rénale aiguë, HTA.

### Question 8

Réponse : C

Vaccination VHB ancienne.

Rappel :

- infection chronique et hépatite B aiguë : AgHBs positif (doit faire rechercher une répllication virale par dosage de la charge virale : ADN VHB);
- infection ancienne guérie : AgHBs négatif, Ac anti-HBs positif, Ac Anti-HBc positif.

### Question 9

Réponse :

a) **vascularite nécrosante**

Car atteinte multisystémique aiguë/subaiguë évolutive associant :

- une altération de l'état général (asthénie);
- une multinévrite douloureuse;
- une néphropathie glomérulaire.

b) le diagnostic est histologique, il faut donc réaliser ici : une **ponction biopsie rénale** (en première intention car moins délabrant qu'une biopsie neuromusculaire) OU une **biopsie neuromusculaire** d'un territoire atteint (nerf musculocutané gauche dans ce cas)

### Question 10

Réponse : On évoque une vascularite liée à une **cryoglobulinémie** compliquant une hépatite C active

### Grille d'évaluation

N°	Réponses	Points
1	Racine L5 gauche (5); nerf sciatique poplité externe gauche (ou nerf fibulaire) (5)	10
2	Déficit du moyen fessier	10
3	Nerf médian droit (5). Nerf ulnaire gauche (5)	10
4	D	10
5	A	10
6	Échographie rénale (4); ionogramme urinaire (3); bandelette urinaire (3)	10
7	Syndrome néphrotique impur	10
8	C	10
9	a) Vascularite nécrosante (5) b) une ponction biopsie rénale (5) OU une biopsie neuromusculaire	10
10	Cryoglobulinémie	10
	Total	100

### Pour aller plus loin

#### Principaux items abordés :

item 94 : Neuropathie périphérique

item 343 : Insuffisance rénale aiguë

item 258 : Néphropathie glomérulaire

item 163 : Hépatites virales

#### Références :

Recommandations HAS, -rise en charge diagnostique des neuropathies périphériques – polyneuropathies et mononeuropathies multiples (HAS, mai 2007)

Fiche de synthèse : voir p. 119.

## Cas clinique 19 – mixte

Syndrome de Wallenberg, dissection artérielle cervicale

**Question 1**

Réponse : A

Signe de Claude-Bernard-Horner droit car myosis droit ; syndrome cérébelleux droit.

**Question 2**

Réponse : D

**Question 3**

Réponse : A

Le scanner cérébral est normal à la phase aiguë (premières heures) de l'ischémie cérébrale.

**Question 4**

Réponse : C

Car infarctus cérébral avec score NIHSS  $\geq 4$ , heure < 4 h 30 et pas de contre-indications sur les données de l'énoncé.

Pas d'association à un autre traitement antithrombotique en cas de thrombolyse.

**Question 5**

Réponse : C, I

**Question 6**

Réponse : A

Hydrocéphalie aiguë par compression du 4<sup>e</sup> ventricule liée à l'œdème cérébelleux droit.

**Question 7**

Réponse : B

**Question 8**

Réponse : A

Car AIC chez un sujet jeune avec signe local de dissection artérielle (cervicalgie).

**Question 9**

Réponse : recherche d'un **hématome de paroi** (par échographie-Doppler ou IRM cervicale avec coupes axiales FatSat T1).

**Grille d'évaluation**

N°	Réponses	Points
1	A	10
2	D	10
3	A	10
4	C	20
5	C, I	10 (–5 points par discordance)
6	A	10
7	B	10
8	A	10
9	Hématome de paroi	10
	Total	100

**Pour aller plus loin****Principaux items abordés :**

item 335 : Accidents vasculaires cérébraux

**Références :**

Prévention vasculaire après un infarctus cérébral ou un accident ischémique transitoire (HAS, 2008)

Accident vasculaire cérébral : prise en charge précoce – alerte, phase préhospitalière, phase hospitalière initiale, indications de la thrombolyse (HAS, 2007)

**Fiche de synthèse : voir p. 120.**

**Cas clinique 20 – mixte**

Myasthénie

**Question 1**

Réponse : A, C

**Question 2**

Réponse : B, D, E, F

**Question 3**

Réponse : **myasthénie généralisée auto-immune**

- Fluctuation des symptômes ++++.
- Troubles oculomoteurs non systématisés (et pas d'atteinte pupillaire).
- Ptosis, atteinte pharyngée à l'effort.
- Déficit moteur global, prédominant en proximal.
- Atteinte motrice pure (pas de trouble sensitif).
- Aggravation après la prise de benzodiazépines
- Terrain compatible (femme jeune, auto-immunité dans la famille).

**Question 4**

Réponse : **anticholinestérasique d'action rapide** (édrophonium : Tensilon®, néostigmine : Prostigmine®)

- Injection en double aveugle de l'anticholinestérasique et d'un placebo (sérum physiologique), garder à proximité une seringue d'atropine en cas d'effets muscariniques trop importants. À réaliser à proximité d'une réanimation.
- Amélioration franche de la symptomatologie après administration de l'anticholinestérasique, réversible en quelques minutes.

**Question 5**

Réponse : dosage des **anticorps antirécepteurs à l'acétylcholine**

Positifs dans 80 % des myasthénies généralisées et 50 % des myasthénies oculaires. En cas de négativité, il faudra doser les Ac anti-MuSK.

**Question 6**

Réponse : E

Recherche d'un bloc myasthénique : décrement de l'amplitude du potentiel d'action musculaire à la stimulation répétitive lente (3 Hz).

**Question 7**

Réponse :

a) **scanner thoracique**

b) à la recherche d'une **anomalie thymique** associée (hyperplasie thymique ou thymome) car indication chirurgicale en cas d'anomalie thymique

**Question 8**

Réponse : A, E, F

Le Témesta® (benzodiazépine) est un facteur de décompensation de crise myasthénique et doit être arrêté.

Rappel, traitement de la myasthénie :

- traitement de la crise myasthénique : immunoglobulines polyvalentes ou échanges plasmatiques ;
- traitement symptomatique : anticholinestérasiques (Mestinon®, Mytélase®, Prostigmine®)
- traitement de fond/traitement étiologique :
  - objectif : diminuer la fréquence et la gravité des rechutes,
  - thymectomie si thymome ou hyperplasie thymique chez le sujet jeune,
  - corticothérapie et/ou immunosuppresseurs (aziathioprine : Imurel®),
  - à débiter sans urgence.

**Question 9**

Réponse : E

Pathologie auto-immune.

**Grille d'évaluation**

N°	Réponses	Points
1	A, C	10 (–5 points par discordance)
2	B, D, E, F	10
3	Myasthénie généralisée auto-immune	10
4	Anticholinestérasiq ue d'action rapide	10
5	Anticorps antirécepteurs à l'actétylcholine	10
6	E	10 (–5 points par discordance)
7	a) Scanner thoracique (10) b) Anomalie thymique associée (10)	20
8	A, E, F	10 (–5 points par discordance)
9	E	10
	Total	100

**Pour aller plus loin****Principaux items abordés :**

item 96 : Myasthénie

item 100 : Diplopie

**Fiche de synthèse : voir p. 121.****Cas clinique 21 – mixte**

Rhombencéphalite infectieuse

**Question 1**

Réponse : toutes les réponses sont vraies

**Question 2**

Réponse : A, B, E, F, H

**Question 3**

Réponse : il s'agit donc d'une **méningo-encéphalite/ rhombencéphalite**

D'origine infectieuse jusqu'à preuve du contraire.

**Question 4**

Réponse : C

D'après la conférence de consensus sur les méningites de l'adulte de 2008 :

En **urgence** :

- réaliser une imagerie cérébrale (scanner non injecté suffisant) : l'objectif est d'éliminer une lésion cérébrale contre-indiquant la ponction lombaire (risque d'engagement) ;
- réaliser une ponction lombaire, en l'absence de contre-indication sur la TDM : pour analyse biochimique, cytologique et bactériologique, garder des tubes pour adapter les recherches bactériologiques en fonction des premiers résultats ;
- débiter en urgence une antibiothérapie par voie IV :
  - **avant** la réalisation du scanner et de la ponction lombaire,
  - **après** la réalisation d'une paire d'hémocultures,
  - **amoxicilline**,
  - **ceftriaxone** ou **cefotaxime**,
  - **gentamycine**.

**Question 5**

Réponse : B, C, E

Hypoglycorachie car glycorachie < 50 % de la glycémie veineuse concomitante.

**Question 6**

Réponse : D

Car tableau de rhombencéphalite infectieuse, méningite panachée.

**Question 7**

Réponse : C

Rhombencéphalite, terrain immunodéprimé.

**Question 8**

Réponse : C, F

- Amoxicilline IV (200 mg/kg) pendant 21 jours.
- Gentamycine IV (3 à 5 mg/kg) pendant 7 jours.



Une antibiothérapie antituberculeuse pourrait également être débutée.

#### Question 9

Réponse : A

Car troubles neurologiques, contexte fébrile, antécédent récent de méningo-encéphalite.

#### Question 10

Réponse : A

L'analyse du LCS est fondamentale devant cette suspicion de méningo-encéphalite, mais une imagerie cérébrale est nécessaire avant la ponction lombaire pour éliminer un processus expansif intracrânien à risque d'engagement en cas de ponction lombaire.

#### Question 11

Réponse : D

#### Question 12

Réponse : A

Vitaminothérapie B1 IV en urgence après dosage sérique.

#### Question 13

Réponse : C

Devant des troubles mnésiques antérogrades et de fausses reconnaissances.

#### Grille d'évaluation

N°	Réponses	Points
1	Toutes les réponses sont vraies	10 (–5 points par discordance)
2	A, B, E, F, H	10 (–5 points par discordance)
3	Méningo-encéphalite/rhombencéphalite	10
4	C	10
5	B, C, E	10 (–5 points par discordance)
6	D	5
7	C	5
8	C, F	10 (–5 points par discordance)
9	A	5
10	A	5
11	D	10
12	A	5
13	C	5
	Total	100

#### Pour aller plus loin

##### Principaux items abordés :

item 74 : Addiction à l'alcool (complications neurologiques de l'alcoolisme)

item 148 : Méningites et méningo-encéphalites infectieuses

item 89 : Déficit neurologique récent

##### Références :

Conférence de consensus : Prise en charge des méningites bactériennes aiguës communautaires (SPILF, 2008)

**Fiche de synthèse : voir fiche de synthèse du cas clinique 24, p. 123.**

### Cas clinique 22 – mixte

Méningoradiculite

#### Question 1

Réponse :

- a) douleur de type **neuropathique/neurogène**
- b) **antidépresseur/anti-épileptique**

#### Question 2

Réponse : A, C, H, N

#### Question 3

Réponse : **méningoradiculite**

#### Question 4

Réponse : **Ponction lombaire**

- Après bilan d'hémostase.
- Pour analyse biochimique, bactériologique et anatomopathologique.

#### Question 5

Réponse : A, D, F

Pléiocytose : éléments nucléés > 10/mm<sup>3</sup>, hyperprotéinorachie : > 0,4 g/L, hypoglycorachie : glycorachie < 50 %, glycémie concomitante.

#### Question 6

Réponse : **examen cytologique/anatomopathologique** des éléments nucléés du LCS

Type de cellules (lymphocytes, PNN, cellules tumorales...)?

#### Question 7

Réponse :

- a) **maladie de Lyme/neuroborréliose**

Car contexte de randonnées fréquentes (en forêt?), zone endémique. Rechercher : notion de piqure de tique, érythème migratoire.

- b) **sérologie de Lyme** (*Borrelia burgdorferi*) dans le sang et/ou LCS

ELISA à confirmer par Western Blot.

**Question 8**

Réponse : **méningite carcinomateuse**

- Car antécédent de cancer du sein.
- Rechercher : date du dernier suivi et résultat, altération de l'état général.
- Confirmée par l'examen anatomopathologique du LCS.

**Question 9**

Réponse :

a) antibiothérapie active sur *Borrelia* à bonne pénétrance méningée : **ceftriaxone** (Rocéphine®) : 2 g/j Intraveineuse ou intramusculaire.

b) durée 21 à 28 jours

Par ailleurs, traitement symptomatique :

- des douleurs neuropathiques (anti-épileptiques/ antidépresseurs);
- prévention du risque de kératite car paralysie faciale périphérique (occlusion palpébrale gauche et larmes artificielles).

**Grille d'évaluation**

N°	Réponses	Points
1	a) Neuropathique/neurogène (5) b) Antidépresseur/anti-épileptique (5)	10
2	A, C, H, N	15 (–5 points par discordance)
3	Méningoradiculite	10
4	Ponction lombaire	10
5	A, D, F	10
6	Examen cytologique/ anatomopathologique du LCS	10
7	a) Maladie de Lyme/ neuroborréliose (15) b) Sérologie de Lyme ( <i>Borrelia burgdorferi</i> ) dans le sang et/ou LCS (5)	15
8	Méningite carcinomateuse	10
9	a) Ceftriaxone b) Durée 21 à 28 jours (5)	10
	Total	100

**Pour aller plus loin****Principaux items abordés :**

item 94 : Neuropathies périphériques

item 169 : Zoonoses

**Références :**

Conférence de consensus – Borréliose de Lyme – Décembre 2006 - SPILF

**Fiche de synthèse : voir fiche de synthèse du cas clinique 18, p. 119.**

**Cas clinique 23 – mixte**

Maladie de Parkinson, complications

**Question 1**

Réponse : akinésie de fin de dose/fluctuations motrices

**Question 2**

Réponse : D, E

**Question 3**

Réponse : A, B, D, E, G

Le Primpéran® est un neuroleptique caché et doit être absolument arrêté.

Il ne faut pas reprendre les agonistes dopaminergiques en raison des effets indésirables importants déjà présentés par le patient.

**Question 4**

Réponse : C

Confirmation diagnostique si : chute à l'orthostatisme de la PAS  $\geq 20$  mmHg et/ou de la PAD  $\geq 10$  mmHg.

En cas d'hypotension orthostatique, l'absence d'accélération compensatrice de la fréquence cardiaque (qui est physiologique) est en faveur d'une origine dysautonomique.

**Question 5**

Réponse : origine dysautonomique : **maladie de Parkinson évoluée; diabète; origine iatrogène/ traitement anti-hypertenseur**

Prise en charge :

- éducation du patient : lever progressif;
- diminution du traitement anti-hypertenseur;
- port de chaussettes de contention, à mettre avant le premier lever.

**Question 6**

Réponse : C

**Question 7**

Réponse : **prise en charge à 100 % (ALD-30)** prenant en charge tous les frais médicaux et paramédicaux (kinésithérapie, orthophonie...), doit être installé dès le diagnostic posé. **Allocation personnalisée d'autonomie** (APA) qui dépend du degré de dépendance évalué par la grille AG-GIR

**Question 8**

Réponse : A, B, C, E

**Question 9**

Réponse : A, B, C, G, H

Les objectifs et le nombre de séances sont facultatifs (et sont laissés à l'appréciation du kinésithérapeute).

Le diagnostic ne doit pas figurer sur l'ordonnance, mais sur une lettre séparée

**Grille d'évaluation**

N°	Réponses	Points
1	Akinésie de fin de dose/ fluctuations motrices	10

N°	Réponses	Points
2	Réponses D, E	10 (–5 points par discordance)
3	A, B, D, E, G	15 (–5 points par discordance)
4	C	10
5	Maladie de Parkinson évoluée (5); diabète (5); origine iatrogène/traitement anti-hypertenseur (5)	15
6	C	10
7	Prise en charge à 100 % (ALD-30) (5) Allocation personnalisée d'autonomie (APA) (5)	10
8	A, B, C, E	10 (–5 points par discordance)
9	A, B, C, G, H	10
	Total	100

### Pour aller plus loin

#### Principaux items abordés :

item 104 : Maladie de Parkinson

#### Références :

Maladie de Parkinson (HAS, février 2012)  
Conférence de consensus : la maladie de Parkinson : critères diagnostiques et thérapeutiques (Anaes, 3 mars 2000)  
Évaluation et prise en charge des personnes âgées faisant des chutes répétées (HAS, avril 2009)

**Fiche de synthèse : voir p. 122.**

## Cas clinique 24 – mixte

Méningo-encéphalite herpétique

#### Question 1

Réponse : A

#### Question 2

Réponse : A  
TDM suffisant. Contre-indication à la ponction lombaire en l'absence d'imagerie cérébrale.

#### Question 3

Réponse : D

#### Question 4

Réponse : A, E  
Traitement de la méningo-encéphalite herpétique, à débiter en urgence, dès la suspicion diagnostique.

Associer un traitement anti-épileptique d'action rapide car clonies de l'hémiface gauche.

#### Question 5

Réponse : C, E, G

L'atteinte basi-frontale est visible sur l'image de droite.

#### Question 6

Réponse : **méningo-encéphalite herpétique**

Hypersignal temporal et basi-frontal droit très évocateur.

#### Question 7

Réponse : E

La sérologie (IgM) dans le sang ou le LCS est spécifique mais la positivité est tardive.

#### Question 8

Réponse : B

À prévenir en maintenant une bonne hydratation intraveineuse.

#### Question 9

Réponse : C

### Grille d'évaluation

N°	Réponse	Points
1	A	10, PMZ (–5 points par discordance)
2	A	10
3	D	10 (–5 points par discordance)
4	A, E	10 (–5 points par discordance) Réponse A : PMZ
5	C, E, G	10 (–5 points par discordance)
6	Méningo-encéphalite herpétique	20
7	E	10
8	B	10
	C	10
	Total	100

### Pour aller plus loin

#### Principaux items abordés :

item 148 : Méningites et méningo-encéphalites infectieuses chez l'adulte

#### Références :

17<sup>e</sup> Conférence de consensus en thérapeutique anti-infectieuse : prise en charge des méningites bactériennes aiguës communautaires – à l'exclusion du nouveau-né (SPILF, novembre 2008)

**Fiche de synthèse : voir p. 123.**

## Cas clinique 25 – mixte

Infarctus cérébral

### Question 1

Réponse : C

Impossible de différencier hématome et infarctus cérébral sur les seules données de l'anamnèse.

Pas d'arguments pour une hémorragie méningée (pas de notion de céphalées).

### Question 2

Réponse : **heure de début des symptômes**

Car il faut envisager une thrombolyse en cas de déficit inférieur à 4 h 30 et donc réaliser une prise en charge diagnostique urgente (confirmer l'infarctus cérébral par une imagerie, vérifier l'absence de contre-indications...).

### Question 3

Réponse : C, D, G

### Question 4

Réponse : C, D

Radiations optiques et cortex occipital droit à l'origine de l'HLH et thalamus droit à l'origine de l'hypoesthésie.

### Question 5

Réponse : Non

La sténose carotidienne n'explique pas l'accident actuel, car l'artère cérébrale postérieure est une branche du système vertébro-basilaire. À noter : l'artère cérébrale postérieure naît rarement de la terminaison carotidienne (variation anatomique).

Rappel : indication chirurgicale en cas de sténose symptomatique > 70 %.

### Question 6

Réponse :

a) un **holter-ECG**

b) recherche **ACFA paroxystique** qui expliquerait l'accident actuel et modifierait la prise en charge à distance de l'épisode.

L'ACFA est une cause fréquente d'ischémie cérébrale, surtout chez une femme âgée qui présente une dilatation auriculaire gauche.

### Question 7

Réponse : D, G, J

Pas d'indication à une anticoagulation efficace.

HBA1C au-delà de l'objectif (<6,5 %) sous biguanides : introduction d'un sulfamide hypoglycémiant.

Objectifs thérapeutiques : HBA1C <6,5 %, PA < 130/80, LDLc < 1 g/L.

### Grille d'évaluation

N°	Réponses	Points
1	C	10
2	Heure de début des symptômes	20

3	C, D, G	15 (–5 points par discordance) F : SMZ
4	C, D	10 (–5 points par discordance)
5	Non	10
6	a) Un Holter-ECG (10) b) ACFA paroxystique (10)	20
7	D, G, J	15 (–5 points par discordance)
	Total	100

### Pour aller plus loin

#### Principaux items abordés :

item 335 : Accidents vasculaires cérébraux

#### Références :

Prévention vasculaire après un infarctus cérébral ou un accident ischémique transitoire (HAS, 2008)

Accident vasculaire cérébral : prise en charge précoce – alerte, phase préhospitalière, phase hospitalière initiale, indications de la thrombolyse (HAS, 2007)

**Fiche de synthèse : voir p. 124.**

## Cas clinique 26 – mixte

Maladie de Biermer

### Question 1

Réponse : A

### Question 2

Réponse : syndrome de **sclérose combinée de la moelle**

Car association d'un syndrome cordonal postérieur et d'un syndrome pyramidal des membres inférieurs.

### Question 3

Réponse :

a) **IRM médullaire**

b) éliminer une **compression médullaire**

Car nécessite une prise en charge chirurgicale en urgence.

### Question 4

Réponse : **pancytopénie**, d'origine centrale

- Anémie macrocytaire arégénérative.
- Leucopénie.
- Thrombopénie.

### Question 5

Réponse : **frottis sanguin** : recherche de cellules anormales (blastes ++, myélémie...). **Myélogramme** (ponction sternale) : richesse de la moelle, recherche d'un envahissement médullaire/cellules anormales,

recherche de mégalo blastes, recherche de myélodysplasie

### Question 6

Réponse : **maladie de Biermer**

Car :

- sclérose combinée de la moelle ;
- anémie macrocytaire ;
- terrain d'auto-immunité.

### Question 7

Réponse : **dosage vitamine B12** (carence). Ac anticellules pariétales et antifacteur intrinsèque. Fibroscopie œso-gastro-duodénale, avec biopsies

- À la recherche d'un aspect morphologique de gastrite atrophique.
- Avec biopsies gastriques systématiques pour examen anatomopathologique :
  - atrophie épithéliale et glandulaire fundique ;
  - infiltrats lymphoplasmocytaires ;
  - + métaplasie intestinale ou signes de malignité.

### Question 8

Réponse : **supplémentation vitaminique B12**, à vie : injection intramusculaire de vitamine B12, 1 fois/j pendant 10 j puis 1 fois par mois à vie

- Rééducation motrice : kinésithérapie +++.
- Prise en charge sociale : arrêt de travail + éventuel reclassement professionnel si persistance d'un déficit à distance.
- Surveillance :
  - efficacité du traitement : NFS-plaquettes, vitamine B12 ; amélioration des troubles de la marche,
  - complications de la maladie : fibroscopie œso-gastro-duodénale de contrôle régulière avec biopsies (risque de cancer gastrique) ; maladies associées : risques de maladies auto-immunes autres (diabète...).

### Grille d'évaluation

N°	Réponses	Points
1	A	10
2	Sclérose combinée de la moelle	10
3	a) IRM médullaire (10) b) Compression médullaire (10)	20
4	Pancytopenie, d'origine centrale	10
5	Frottis sanguin (5). Myélogramme (10)	15
6	Maladie de Biermer	10
7	Dosage vitamine B12 (carence) (5). Ac anticellules pariétales et antifacteur intrinsèque (5). Fibroscopie œso-gastro-duodénale (5)	15

8	Supplémentation vitaminique B12	10
	Total	100

### Pour aller plus loin

#### Principaux items abordés :

item 89 : Déficit neurologique récent

item 107 : Troubles de la marche et de l'équilibre

item 209 : Anémie

## Cas clinique 27 – mixte

Tremblement, maladie de Parkinson, syndrome confusionnel

### Question 1

Réponse : **le tremblement essentiel**

Tremblement essentiel :

- de posture et/ou d'action ;
- bilatéral ;
- touche essentiellement les membres supérieurs ;
- rapide (6–12 Hz) ;
- aggravé par le stress ;
- antécédents familiaux très fréquents ;
- deux pics de fréquence : adulte jeune et sujet âgé.

### Question 2

Réponse : B, D

- Les troubles de déglutition sont tardifs dans la maladie de Parkinson idiopathique et leur présence précoce doit faire évoquer un autre diagnostic.
- Il y a une hypertonie à la manœuvre de Froment (en roue dentée).
- Une parésie de l'abaissement du regard doit faire évoquer une paralysie supranucléaire progressive

### Question 3

Réponse : D

Le diagnostic de maladie de Parkinson est clinique.

### Question 4

Réponse : B

### Question 5

Réponse : **syndrome confusionnel**

Car :

- troubles cognitifs ;
- inversion du rythme nyctéméral ;
- fluctuations des symptômes ;
- début brutal/rapidement progressif.

### Question 6

Réponse : A

Car hyperdensité spontanée extraparenchymateuse, disposée en lentille biconcave. Effet de masse sur le ventricule latéral.

### Question 7

Réponse : A, D, F, G

Bronchite aiguë, pas d'indication à une antibiothérapie.

Ici, le syndrome confusionnel est multifactoriel : bronchite aiguë, déshydratation, hématome sous-dural et majoration du traitement par agonistes dopaminergiques. Chaque cause doit être traitée pour permettre une amélioration clinique.

#### Question 8

- a) Syndrome post-chute  
b) **Kinésithérapie motrice** pour réapprentissage et réassurance à la marche  
En urgence.

#### Grille d'évaluation

N°	Réponses	Points
1	Le tremblement essentiel	10
2	B, D	10 (–5 points par discordance)
3	D	10
4	B	10
5	Syndrome confusionnel	20
6	A	10
7	A, D, F, G	15 (–5 points par discordance)
8	a) Syndrome post-chute (10) b) Kinésithérapie motrice (5)	15
	Total	100

#### Pour aller plus loin

##### Principaux items abordés :

- item 106 : Confusion, démences  
item 105 : Mouvements anormaux  
item 104 : Maladie de Parkinson

##### Références :

Confusion aiguë chez la personne âgée : prise en charge initiale de l'agitation (HAS, mai 2009)  
Conférence de consensus – La maladie de Parkinson : critères diagnostiques et thérapeutiques (Anaes, mars 2000)

**Fiche de synthèse : voir p. 125.**

### Cas clinique 28 – mixte

Accident ischémique transitoire, athérome carotidien

#### Question 1

Réponse : **accident ischémique transitoire/syndrome de menace du cerveau.**

Déficit neurologique focal, d'apparition brutale, transitoire chez un patient tabagique (facteurs de risque vasculaire ++).

#### Question 2

Réponse : **crise épileptique partielle. Aura migraineuse.**

#### Question 3

Réponse : B

En unité neurovasculaire (UNV/USINV), car il existe un risque élevé d'accident vasculaire cérébral constitué (ou infarctus cérébral) après un AIT, nécessitant un bilan paraclinique **urgent** réalisé dans un cadre hospitalier spécialisé, avec une surveillance continue.

#### Question 4

Réponse : A, D, E, G, H

#### Question 5

Réponse : B, D, E

#### Question 6

Réponse : recherche **ACFA paroxystique**

#### Question 7

Réponse : A, F, G

#### Question 8

Réponse : **sténose carotide interne** gauche

#### Question 9

Réponse : **anti-agrégant plaquettaire**, ex. : aspirine (50 à 300 mg/j) ou clopidogrel (75 mg/j)

#### Question 10

Réponse : **endartériectomie carotidienne** gauche car sténose **symptomatique** à 75 %

#### Question 11

Réponse : A, E

Contre-indication aux  $\beta$ -bloquants car patient asthmatique. Sevrage tabagique complet et définitif nécessaire.

#### Grille d'évaluation

N°	Réponses	Points
1	Accident ischémique transitoire/syndrome de menace du cerveau	10
2	Crise épileptique partielle (5). Aura migraineuse (5)	10
3	B	5
4	A, D, E, G, H	10 (–5 points par discordance)
5	B, D, E	10 (–5 points par discordance)
6	ACFA paroxystique	5
7	A, F, G	10
8	Sténose carotide interne gauche	10
9	Anti-agrégant plaquettaire	10
10	Endartériectomie carotidienne gauche	10
11	A, E	10 (–5 points par discordance)
	Total	100



*Pour aller plus loin***Principaux items abordés :**

item 335 : Accidents vasculaires cérébraux

**Références :**

Prévention vasculaire après un infarctus cérébral ou un accident ischémique transitoire (HAS, 2008)  
Prise en charge diagnostique et traitement immédiat de l'accident ischémique transitoire de l'adulte (Anaes, mai 2004)

**Fiche de synthèse : voir p. 126.**

**Cas clinique 29 – mixte**

Méningite à pneumocoque, abcès cérébral

**Question 1**

Réponse : D  
E2 + M5 + V4

**Question 2**

Réponse : B, C, E  
Indication à une imagerie en urgence car Glasgow  $\leq 11$  (contre-indication à la ponction lombaire)  
L'imagerie ne doit pas retarder l'antibiothérapie qui doit être débutée en urgence, après la réalisation d'une paire d'hémocultures.

La présence d'un purpura est un signe de gravité renforçant l'indication d'antibiothérapie en grande urgence.

**Question 3**

Réponse : A, B  
Méningocoque à évoquer devant toute méningite aiguë, surtout si purpura. Pneumocoque (à évoquer devant toute méningite aiguë, ici facteurs favorisants : corticothérapie, rhinorrhée (fuite de LCS par brèche durelle lors d'un traumatisme crânien ?).

**Question 4**

Réponse : B, E

**Question 5**

Réponse : B, E  
Très probable pneumocoque (BG+)

**Question 6**

Réponse : A, B, F  
Devant une évolution clinique défavorable (persistance de l'état fébrile) et la survenue de crises convulsives, indication d'une imagerie cérébrale suivie d'une ponction lombaire avec dosage des antibiotiques du LCS.

**Question 7**

Réponse : B, C, E, G, J

**Question 8**

Réponse :  
a) **fracture de la base du crâne**  
b) **scanner cérébral/du massif facial** en fenêtre osseuse

**Grille d'évaluation**

N°	Réponses	Points
1	D	10
2	B, C, E	15 (–5 points par discordance)
3	A, B	10 (–5 points par discordance)
4	B, E	10 (–5 points par discordance)
5	B, E	10 (–5 points par discordance)
6	A, B, F	10 (–5 points par discordance)
7	B, C, E, G, J	15 (–5 points par discordance)
8	a) Fracture de la base du crâne (10) b) Scanner cérébral/du massif facial (10)	20
	Total	100

*Pour aller plus loin***Principaux items abordés :**

Item 148 : Méningites et méningo-encéphalites infectieuses

**Références :**

Conférence de consensus : prise en charge des méningites bactériennes aiguës communautaires (SPILF, 2008)

**Fiche de synthèse : voir p. 127.**

**Cas clinique 30 – mixte**

Syndrome frontal, méningiome

**Question 1**

Réponse :  
a) **épisode dépressif majeur/syndrome dépressif**  
Car depuis plus de 15 jours : anhédonie, apragmatisme, tristesse de l'humeur, anorexie  
b) il faut évaluer le **risque suicidaire** de manière systématique devant tout syndrome dépressif +++

**Question 2**

Réponse :  
a) **Traitement antidépresseur**  
Ex. : inhibiteur de recapture de la sérotonine (IRS).  
b) Durée de **6 mois** minimum

**Question 3**

Réponse : syndrome frontal

Retrouvez plus de livres médicaux à télécharger gratuitement et exclusivement sur :

| [www.facebook.com/LeTresorDesMedecins](http://www.facebook.com/LeTresorDesMedecins) | [www.facebook.com/groups/LeTresorDesMedecins](http://www.facebook.com/groups/LeTresorDesMedecins) |

| <https://t.me/LeTresorDesMedecins> | <http://letresordesmedecins.blogspot.com> |

Car :

- apathie sévère/apragmatisme ;
- perte des convenances sociales : familiarité, désinhibition ;
- écholalie ;
- anosognosie ;
- indifférence affective.

#### Question 4

Réponse : A, C

#### Question 5

Réponse : C, D, F

- MMS : évaluation globale des fonctions cognitives.
- ADL/IADL : évaluation de l'autonomie.
- Batterie rapide d'efficacité frontale (BREF) : évaluation des fonctions exécutives.

#### Question 6

Réponse : A, D, E, F, G, K, M

#### Question 7

Réponse : B

Traitement chirurgical en urgence avec envoi de la pièce en anatomopathologie pour examen histologique.

#### Question 8

Réponse :

a) **Démence fronto-temporale**

b) Il faut alors réaliser un **bilan neuropsychologique** pour explorer en détail le profil cognitif du patient.

#### Grille d'évaluation

N°	Réponses	Points
1	a) Épisode dépressif majeur/syndrome dépressif (10) b) Risque suicidaire (10)	20
2	a) Traitement antidépresseur (5) b) 6 mois (5)	10
3	Syndrome frontal	10
4	A, C	10 (–5 points par discordance)
5	C, D, F	10 (–5 points par discordance)
6	A, D, E, F, G, K, M	10 (–5 points par discordance)
7	B	10
8	a) Démence fronto-temporale (10) b) Bilan neuropsychologique (10)	20
	Total	100

#### Pour aller plus loin

##### Principaux items abordés :

item 106 : Confusion, démences

item 296 : Tumeurs intracrâniennes

##### Références :

Maladie d'Alzheimer et maladies apparentées : diagnostic et prise en charge (HAS, 2011)

### Cas clinique 31 – mixte

Syndrome de la queue de cheval et spondylodiscite infectieuse

#### Question 1

Réponse : A, B, E, F, G, I

Syndrome neurogène périphérique pluriradiculaire des membres inférieurs.

#### Question 2

Réponse : deux signes évocateurs d'une atteinte pyramidale, parmi : signe de Babinski, ROT présents/pyramidaux, trépidation épileptoïde, clonus de rotule, spasticité des membres inférieurs

#### Question 3

Réponse : IRM lombaire

#### Question 4

Réponse : B, D, E, F, G

#### Question 5

Réponse :

a) spondylodiscite tuberculeuse

b) diagnostic différentiel : **tumeur osseuse** (secondaire ++)/**métastases**

#### Question 6

Réponse : C

Envoi de tissus en anatomopathologie et bactériologie.

#### Question 7

Réponse : C

Car très forte suspicion clinique de spondylodiscite tuberculeuse.

#### Question 8

Réponse : abcès profond du psoas

#### Question 9

Réponse : B, C

#### Question 10

Réponse : A, C

Drainage urinaire par sonde urinaire avec clampage de la sonde après 500 cc pour éviter l'hémorragie a vacuo.



## Grille d'évaluation

N°	Réponses	Points
1	A, B, E, F, G, I	10
2	Deux signes évocateurs d'une atteinte pyramidale, parmi : signe de Babinski, ROT présents/pyramidaux, trépidation épileptoïde, clonus de rotule, spasticité des membres inférieurs	10
3	IRM lombaire	10
4	B, D, E, F, G	10 (–5 points par discordance)
5	a) Spondylodiscite tuberculeuse (5) b) Tumeur osseuse (secondaire ++)/métastases (5)	10
6	C	10
7	C	10
8	Abcès profond du psoas	10

9	B, C	10
10	A, C	10
	Total	100

*Pour aller plus loin***Principaux items abordés :**

item 91 : Compression médullaire et syndrome de la queue de cheval

item 155 : Tuberculose

**Références :**

Spondylodiscites infectieuses primitives, et secondaires à un geste intradiscal, sans mise en place de matériel – Recommandations pour la pratique clinique (SPILF, 2007)

Tuberculose active (Guide ALD HAS, 2007)

**Fiche de synthèse : voir p. 128.**

## Fiche de synthèse du cas clinique 1

### Sclérose en plaques

#### Diagnostic

Il repose sur la mise en évidence des deux critères suivants sur un terrain compatible (femme jeune ++):

- dissémination spatiale :
  - **clinique** : l'examen clinique met en évidence l'atteinte de différentes régions du SNC (ex. : syndrome pyramidal des membres inférieurs, syndrome cérébelleux et NORB),
  - **radiologique** : l'IRM montre plusieurs lésions disséminées dans le SNC. Les critères précis ont récemment été révisés : présence de lésions dans des régions stratégiques sous-corticale, périventriculaire, sous-tentorielle (fosse postérieure et moelle épinière);
- dissémination temporelle :
  - **clinique** : poussées espacées dans le temps (ex. : NORB en 2010 et syndrome cérébelleux en 2011),
  - **radiologique** : l'IRM cérébrale montre des lésions récentes (prise de contraste après injection de gadolinium) et anciennes (sans prise de contraste).

Si les critères de dissémination temporelle et spatiale ne sont pas remplis, l'attitude habituelle est de réaliser une IRM de suivi à 3 mois, à la recherche de nouvelles lésions.

Une **poussée** est définie par l'apparition, la réapparition ou l'aggravation, en l'absence d'hyperthermie, de symptômes et de signes neurologiques, durant au moins 24 heures, avec régression totale ou partielle. Pour être distinctes, deux poussées doivent débiter à plus de 30 jours d'intervalle (Anaes, 2001).

La sémiologie radiologique est importante à connaître !

#### Autres examens complémentaires

- La ponction lombaire :
  - n'est pas nécessaire au diagnostic si les critères de dissémination spatiale et temporelle sont déjà réunis;
  - permet d'éliminer des diagnostics différentiels (il faut donc la réaliser en cas d'atypies clinico-radiologiques);
  - peut être normale;
  - montre classiquement une méningite lymphocytaire (avec moins de 50 éléments) avec hyperprotéinorachie modérée (<1 g/L), présence de bandes oligoclonales d'immunoglobulines recherchées par iso-électrofocalisation.
- Un bilan biologique standard, à la recherche notamment d'un syndrome inflammatoire, absent dans la SEP.
- La recherche des Ac antinucléaires est souvent réalisée pour découvrir des maladies systémiques pouvant mimer une SEP.

## Fiche de synthèse du cas clinique 2

### Accident vasculaire cérébral à la phase aiguë

- Tout déficit neurologique focal brutal = AVC jusqu'à preuve du contraire.
- URGENCE !
- Déficit neurologique = éliminer une hypoglycémie.
- Suspicion AVC = laisser le patient à plat.

#### Une question : peut-on thrombolyser ?

- Existe-t-il une indication ?
  - infarctus ou hématome ? → **imagerie en urgence** (IRM si possible, sinon TDM)
  - **heure** de début des symptômes < 4 h30 ? → **hora-dater** +++
  - quel est le **score NIHSS** (thrombolyse entre 4 et 24) ?
- Existe-t-il une contre-indication ? → tout ce qui est à risque hémorragique...

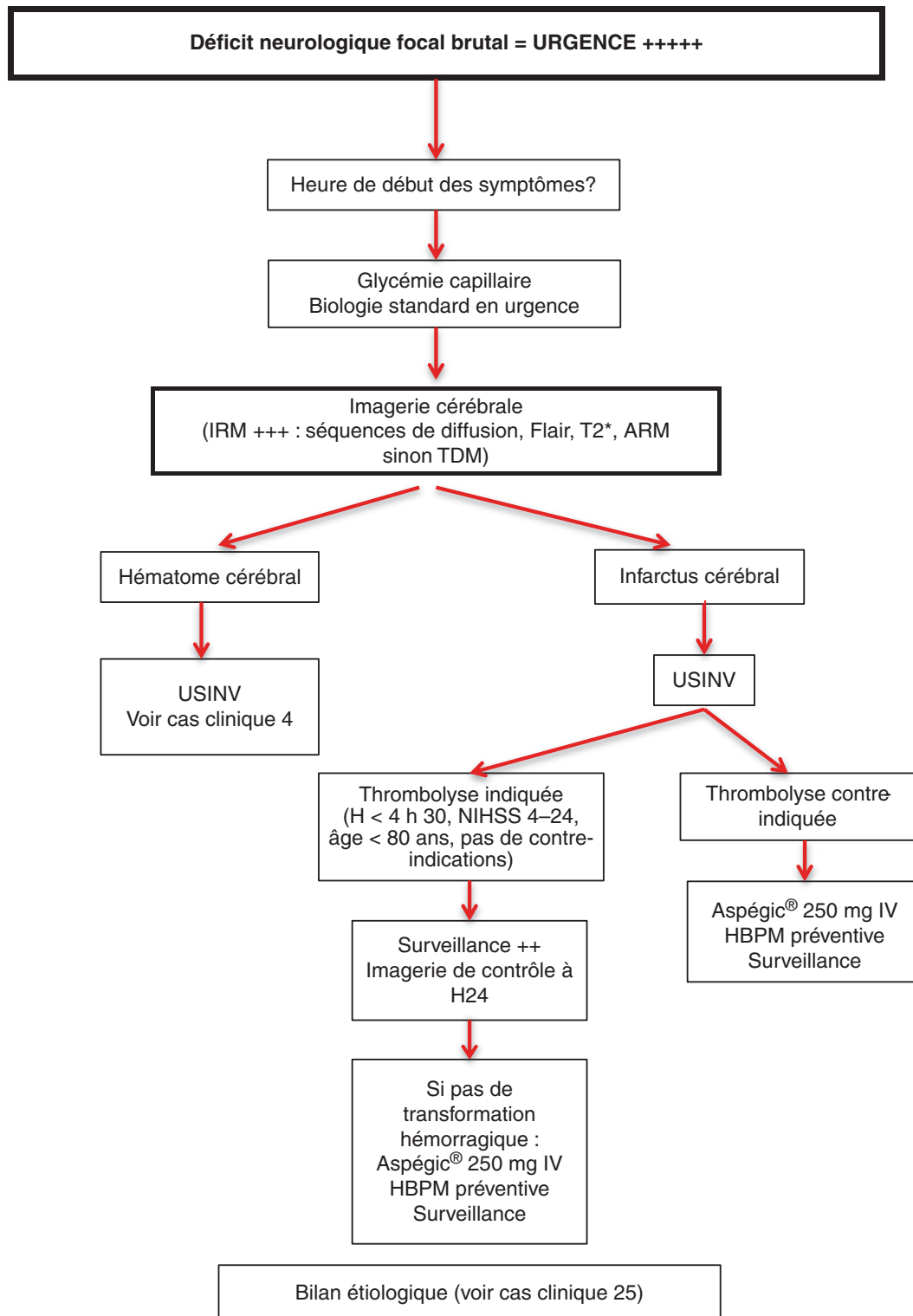
#### Traitement à la phase aiguë de l'infarctus cérébral

1. Unité de soins intensifs neurovasculaire (USINV) Thrombolyse IV (voir ci-dessus)
  2. Aspirine à dose anti-agrégante
  3. Anticoagulation préventive (Lovenox® 0,4 mL/j)
  4. PAS LES ANTICOAGULANTS !
- } Si thrombolyse : débiter à H24, après imagerie de contrôle

#### QUID des anticoagulants à dose efficace à la phase aiguë (= dans les premiers jours) d'un infarctus cérébral ?

Les contre-indications priment sur les indications.

- Indications consensuelles :
  - cause cardio-embolique (ACFA++);
  - dissection artérielle cervicale extracrânienne prouvée.
- Contre-indications :
  - infarctus cérébral constitué (risque de transformation hémorragique);
  - causes générales contre-indiquant une anticoagulation :
  - ex. : ACFA et infarctus constitué de grande taille = contre-indications aux anticoagulants → aspi-rine. ACFA et AIT = anticoagulants





## Fiche de synthèse du cas clinique 3

### Maladie de Parkinson

#### Syndrome extrapyramidal

Il associe :

- tremblement de repos (lent, épargne le chef, aggravé par le calcul mental);
- hypertonie « plastique », en roue dentée, majorée par la manœuvre de Froment;
- akinésie (mouvements alternatifs rapides, micrographie, amimie, marche à petits pas avec perte du ballant des bras...).

#### Étiologies des syndromes extrapyramidaux :

Elles sont multiples (liste non exhaustive !) :

- dégénératif +++ (maladie de Parkinson idiopathique, maladie à corps de Lewy diffus, atrophie multisystématisée, paralysie supranucléaire progressive, dégénérescence corticobasale);
- iatrogène ou toxique (neuroleptiques +++);
- vasculaire (état criblé en cas de maladie des petites artères);
- métabolique (Wilson).

#### Évoquer une maladie de Parkinson idiopathique en cas de :

- Syndrome extrapyramidal.
- Caractère unilatéral ou très asymétrique.
- Absence de « drapeaux rouges » (voir [question 4](#)), rechercher +++ la prise de neuroleptiques.
- Bonne réponse au traitement dopaminergique.

Tout syndrome extrapyramidal avant l'âge de 50 ans doit faire rechercher une maladie de Wilson.

#### Traitement médicamenteux de la maladie de Parkinson idiopathique :

- Uniquement si gêne fonctionnelle.
- Selon l'âge, au choix :
  - agonistes dopaminergiques : si sujet jeune (< 75 ans), prévenir du risque de troubles du comportement (jeu pathologique, hypersexualité, syndrome confusionnel...);
  - lévodopa : si sujet âgé (ou sujet jeune et intolérance aux agonistes dopaminergiques), à toujours associer à un anti-émétique (dompéridone);
  - IMAO-B : si sujet jeune.
- Augmentation progressive des doses, recherche de la dose minimale efficace, réévaluation régulière de l'efficacité du traitement et des effets indésirables.

#### Prise en charge non médicamenteuse :

- Demande de prise en charge à 100 %, ALD-30.
- Réentraînement à l'effort ou, si nécessaire, kinésithérapie motrice.
- À un stade plus évolué :
  - prise en charge des complications liées au traitement et de la maladie (voir [cas clinique 23](#), p. 30);
  - orthophonie (troubles de la déglutition);
  - prise en charge des troubles de la marche et du risque de chute;
  - prise en charge gériatrique globale.

## Fiche de synthèse du cas clinique 4

### Maladie des petites artères cérébrales

La maladie des petites artères cérébrales est une pathologie très fréquente liée dans la majorité des cas aux facteurs de risque vasculaires (HTA et diabète essentiellement).

En anatomopathologie, on constate une fragilisation des petites artères cérébrales « perforantes », liée à la lipohyalinose.

#### Les complications en sont multiples :

- **hématome cérébral**, lié à la rupture d'une artère perforante : hématome de topographie profonde (première cause d'hématome cérébral chez l'adulte);
- **infarctus cérébral « lacunaire »**, lié à l'occlusion d'une artère perforante : ischémie de petite taille, de topographie également profonde, thalamique à l'origine d'une hémihypoesthésie isolée; capsule interne à l'origine d'une hémiparésie aux 3 étages; tronc cérébral (protubérance ++, occlusion des perforantes issues du tronc basilaire) avec tableau clinique d'hémiparésie-ataxie (deuxième cause d'infarctus cérébral chez l'adulte);
- **démence, d'origine vasculaire**, liée à l'accumulation d'infarctus lacunaires : « état lacunaire » visible à l'IRM (troisième cause de démence).

Pour conclure à l'étiologie « maladies des petites artères » d'un infarctus cérébral ou d'un hématome cérébral, en plus des éléments topographiques présentés ci-dessus et du contexte (FDRV, HTA surtout), certains stigmates radiologiques sont utiles :

- leucopathie vasculaire ou leucoaraïose (hypersignal Flair de la substance blanche périventriculaire);
- microsaignements profonds (hyposignaux visibles en T2\*).

Enfin, pour les infarctus cérébraux, l'étiologie « maladie des petites artères » doit rester un diagnostic d'élimination, et un bilan étiologique standard doit être réalisé.

Le traitement consiste essentiellement au contrôle des FDRV.

Un traitement anti-agrégant plaquettaire est instauré dans les formes ischémiques, mais doit être arrêté en cas d'événement hémorragique (discussion de spécialistes).

#### Étiologies à évoquer devant un hématome cérébral = HEMATTTTOMA pour :

- HTA (« maladie des petites artères cérébrales liée aux FDRV »)
- Endocardite infectieuse
- Malformations vasculaires (malformation artérioveineuse, anévrisme, fistule dure)
- Angiopathie amyloïde (deuxième cause chez le sujet âgé)
- Thrombophlébite cérébrale
- Traumatisme
- Trouble de l'hémostase (thrombopénie...)
- Tumeurs (primitive ou secondaire : métastases de mélanome ++)
- Toxiques (cocaïne...)
- O pour cavernome
- Médicaments (anticoagulants, anti-agrégant plaquettaire) : mais aggravent plutôt un saignement
- Accident ischémique secondairement hémorragique (post-thrombolyse par ex.)

## Fiche de synthèse du cas clinique 5

### Hémorragie méningée

#### Les grands messages :

- clinique : céphalée brutale, intense, inhabituelle, persistante, syndrome méningé apyrétique ;
- urgence absolue compte tenu du pronostic sombre ;
- principale étiologie (et la seule à connaître pour l'ECN) : rupture d'anévrisme intracrânien ;
- diagnostic scannographique avant tout : connaître la sémilogie radiologique ++ (voir [question 5](#))
- le type de traitement (endovasculaire ou chirurgical) n'est pas à discuter au niveau ECN.

#### Devant une hémorragie méningée présentant des troubles de la conscience, rechercher :

- état de mal convulsif ;
- hypertension intracrânienne ;
- hydrocéphalie aiguë ;
- hémorragie massive ;
- hématome compressif.

#### Complications de l'hémorragie méningée (les principales à connaître pour l'ECN sont en gras) :

- sur le système nerveux central :
  - hypertension intracrânienne (HTIC),
  - vasospasme,
  - hydrocéphalie aiguë,
  - crises épileptiques ;
- système cardiovasculaire :
  - HTA,
  - **troubles du rythme et de la conduction**,
  - myocardite adrénergique (troponine élevée sans nécrose transmurale, hypokinésie, dure 48 h) ;
- respiratoire : œdème pulmonaire neurogénique ;
- troubles hydroélectrolytiques :
  - hypovolémie,
  - **hyponatrémie** (syndrome de perte de sel +++, SIADH +++, vomissements, mannitol) ;
- autres :
  - hypoglycémie,
  - hyperthermie,
  - syndrome de Terson (hémorragie du vitré),
  - troubles de l'hémostase,
  - atteinte de l'axe hypothalamo-hypophysaire (insuffisance surrénale aiguë ou diabète insipide).

#### La prévention du spasme artériel :

- Nimodipine IVSE ;
- « triple H » thérapie (hémodilution, HTA et hypervolémie) à une condition : que l'anévrisme soit exclu +++ ;
- traitement endovasculaire (hors programme ECN, pour information) :
  - utilisée si échec du traitement médical, niveau de preuve IIb,
  - à une condition : que l'anévrisme soit exclu +++,
  - peut être mécanique (ballon intraluminal) ou pharmacologique.

## Fiche de synthèse du cas clinique 6

### Tumeur cérébrale

#### Les modes de révélation sont :

- céphalées, HTIC ;
- déficit focal ;
- crise convulsive partielle ou généralisée ;
- découverte fortuite.

#### Devant une HTIC, les diagnostics à évoquer sont :

- **LCS** : hydrocéphalie (excès de production ou défaut de résorption) ;
- **parenchyme** : processus expansif (tumeur, hématome, abcès...) ;
- **méninges** : hématome sous- ou extradural, méningiome, méningite... ;
- **vaisseaux** : thrombose veineuse cérébrale.

Le diagnostic de cancer est **histologique** : un prélèvement chirurgical avec analyse anatomopathologique est nécessaire.

Le traitement n'est pas au programme ECN, mais il faut connaître les principes généraux de la prise en charge thérapeutique (voir [question 8](#)).

## Fiche de synthèse du cas clinique 7

### Thrombose veineuse cérébrale

La thrombose veineuse cérébrale est une pathologie rare mais importante à connaître car grave, avec un retard diagnostic fréquent alors qu'il existe un traitement efficace s'il est instauré tôt.

#### Symptomatologie

L'un des trois signes suivants, souvent associés :

- céphalées inhabituelles, le plus souvent rapidement progressives, parfois dans le cadre d'une hypertension intracrânienne;
- crises convulsives (partielles ou généralisées);
- déficit neurologique, très variable selon la localisation de la thrombose (déficit focal, trouble de la vigilance voire coma en cas de thrombose des veines cérébrales profondes).

#### Diagnostic

IMAGERIE CÉRÉBRALE :

- scanner sans injection :
  - hyperdensité spontanée d'une structure veineuse, sa normalité n'élimine pas le diagnostic ++,
  - complications : infarctus veineux (hypodensité) ou hématome cérébral (hyper);
- angioscanner veineux : absence d'opacification de la veine thrombosée, ou signe du Delta (opacification périphérique de la veine, « moulant » le thrombus). Sa normalité n'élimine pas le diagnostic ++;
- IRM cérébrale : LE PLUS SENSIBLE
  - visualisation du thrombus : en hyposignal T2\* (le plus sensible), en isosignal jusqu'à J5 puis hypersignal après J5 en T1 et Flair,
  - angio-IRM veineuse : absence de flux dans la veine thrombosée,
  - complications : hématome cérébral (hyposignal T2\*) et infarctus veineux.

#### Étiologies

Parfois associées, un bilan étiologique complet doit être réalisé.

- **Causes générales :**
  - troubles de la coagulation/thrombophilie (déficit protéine C, S, AT-III; mutation facteur V, II; syndrome des antiphospholipides...);
  - hémopathie/cancer;
  - maladies inflammatoires (Behçet, Lupus...);
  - grossesse/post-partum;
  - infections (endocardite...).
- **Causes locorégionales :**
  - foyer infectieux (sinusite, otite, foyer dentaire, empyème, méningite...);
  - traumatisme crânien, neurochirurgie...

#### Traitement

- Anticoagulation efficace +++, MÊME en cas de complication hémorragique. Sa durée dépend de l'étiologie et n'est pas au programme ECN.
- Traitement symptomatique (antalgiques, anti-épileptiques).
- Traitement étiologique (antibiothérapie...).

Voir également fiche de synthèse 4, p. 105 (Étiologies d'un hématome cérébral).

## Fiche de synthèse du cas clinique 8

### Polyneuropathie

C'est une atteinte neurogène périphérique, bilatérale et symétrique, longueur dépendante, essentiellement sensitive :

- touche d'abord les pieds puis remonte progressivement le long des jambes ;
- touche les mains quand l'atteinte des membres inférieurs est à mi-cuisses ;
- atteinte dysautonomique à rechercher (voir [cas clinique 15, p. 21](#)) : peut être précoce et prédominante dans certaines pathologies comme l'amylose.

L'atteinte préférentielle des grosses fibres myélinisées ou des petites fibres amyéliniques va permettre d'orienter le bilan étiologique.

#### Bilan étiologique devant une polyneuropathie (HAS, 2007)

- Anamnèse :
  - Antécédents à détailler le plus précisément possible et rechercher particulièrement : diabète, intoxication alcoolique, antécédents familiaux (formes héréditaires), maladies systémiques ;
  - traitements actuels et anciens, notamment : chimiothérapies, anti-infectieux.
- Examen neurologique complet et examen général.
- Bilan biologique de première intention (voir [question 4](#)).
- Électroneuromyogramme.

#### Étiologies principales (liste non exhaustive)

- Polyneuropathie axonale avec atteinte préférentielle des petites fibres :
  - diabète +++++ ;
  - alcool +++ ;
  - iatrogène +++ : chimiothérapies +++ ;
  - insuffisance rénale, hépatopathies ;
  - amylose (primitive d'origine génétique ou secondaire).
- Polyneuropathie avec atteinte prédominante des grosses fibres, démyélinisante :
  - associée à une immunoglobuline monoclonale (activité anti-MAG) +++ ;
  - génétique.

#### Traitement

- Étiologique.
- Symptomatique : douleurs neuropathiques, hygiène des pieds ++, etc.



## Fiche de synthèse du cas clinique 9

### Migraine

#### Diagnostic clinique, pas d'indication à une imagerie

Critères IHS de migraine sans aura :

- A. au moins cinq crises répondant aux critères B à D ;
- B. crises de céphalées durant de 4 à 72 heures (sans traitement) ;
- C. céphalées ayant au moins deux des caractéristiques suivantes :
  - unilatérale ; pulsatile ; modérée ou sévère ; aggravation par les activités physiques de routine, telles que montée ou descente d'escaliers ;
- D. durant les céphalées au moins l'un des caractères suivants :
  - nausée et/ou vomissement,
  - photophobie et phonophobie ;
- E. l'examen clinique doit être normal entre les crises.

#### Traitement (voir questions 3 et 4)

- Comporte des mesures médicamenteuses et non médicamenteuses.
- Différencier le traitement de crise et le traitement de fond.
- Importance de l'éducation du patient ++.

#### Déficit neurologique transitoire

Devant un déficit neurologique transitoire, trois diagnostics sont à évoquer. C'est l'anamnèse et le contexte qui permettent de les différencier :

	Contexte	Sémiologie
Aura migraineuse	Migraine sans aura Femme jeune	Installation progressive sur plusieurs minutes (« marche migraineuse »), durée < 30 min Symptômes positifs (visuels ++ : voir question 5 ou négatifs) Symptômes visuels > sensitifs > phasiques > moteurs (rare). Succession des symptômes
Accident ischémique transitoire	FDRV Homme > 50 ans	Déficit brutal (d'une seconde à l'autre), durée variable mais habituellement quelques minutes Symptômes négatifs (perte de fonction)
Crise convulsive partielle	Lésion cérébrale connue ?	Installation rapidement progressive (quelques secondes), durée brève Symptômes stéréotypés (toujours les mêmes) Symptomatologie très variable selon la localisation

## Fiche de synthèse du cas clinique 11

### Dissection d'une artère cervicale

Première cause d'infarctus cérébral du sujet jeune.

#### 1. Attention à ne pas confondre dissection carotidienne et anévrisme de la terminaison carotidienne :

	Signe oculaire	Risque à court terme
Dissection carotidienne	CBH douloureux (myosis-ptosis-enophtalmie)	AIT ou AIC
Anévrisme de la terminaison carotidienne	Paralysie du III douloureuse (mydriase, parésie de l'élévation, de l'abaissement et de l'adduction de l'œil)	Hémorragie méningée

#### 2. La dissection carotidienne et la dissection aortique sont deux pathologies bien différentes :

Dissection carotidienne (cervicalgie)	Formation d'un hématome de paroi, le plus souvent en sous-intimal PAS de flap intimal ni de « faux chenal »	PAS de chirurgie !
Dissection aortique (douleur thoracique !)	Flap intimal, double chenal Peut parfois se compliquer d'une extension aux troncs supra-aortiques (notamment aux carotides communes : AIC)	URGENCE chirurgicale !

#### 3. Diagnostic de dissection d'une artère cervicale (vertébrale ou carotidienne) :

- Clinique :
  - **signe local** : cervicalgie (localisation variable selon la localisation de la dissection), signe de Claude-Bernard-Horner (dissection carotidienne uniquement, par compression du système nerveux sympathique péricarotidien), rarement compression de nerfs crâniens (XII ++);
  - **signes à distance** : accidents ischémiques cérébraux (ou rétinien pour la carotide).
- Radiologique :
  - **signe direct** : visualisation de l'hématome de paroi : les deux examens de choix sont l'échographie des troncs supra-aortiques et l'IRM cérébrale (coupes FatSat T1 sur les vaisseaux du cou : hypersignal pariétal). L'angioscanner, par ses coupes axiales, peut aussi montrer l'hématome de paroi;
  - **signes indirects** (car peuvent être liés à d'autres pathologies, l'athérome par ex.) : visualisation d'une sténose ou d'une occlusion artérielle : écho-Doppler des TSA, ARM des TSA, angio-TDM des TSA;
  - rechercher une ischémie cérébrale (IRM cérébrale ++).

#### 4. Traitement :

- Hospitalisation en USINV.
- La dissection cervicale n'est pas une contre-indication à la thrombolyse !
- Traitement anti-thrombotique, **au choix** (pas les deux), 3 à 6 mois, en prévention des AIC :
  - anti-agrégant plaquettaire : Aspégic® 250 mg/j par ex.;
  - anticoagulant à dose curative : énoxaparine 100 UI/kg/12 h en SC par ex.

En général (accord d'expert), on donne un anticoagulant à doses curatives (HBPM puis AVK) pendant 3 à 6 mois (stabilisation de la paroi artérielle prouvée par examen de contrôle) puis aspirine pendant environ 2 ans.

- PAS de chirurgie !

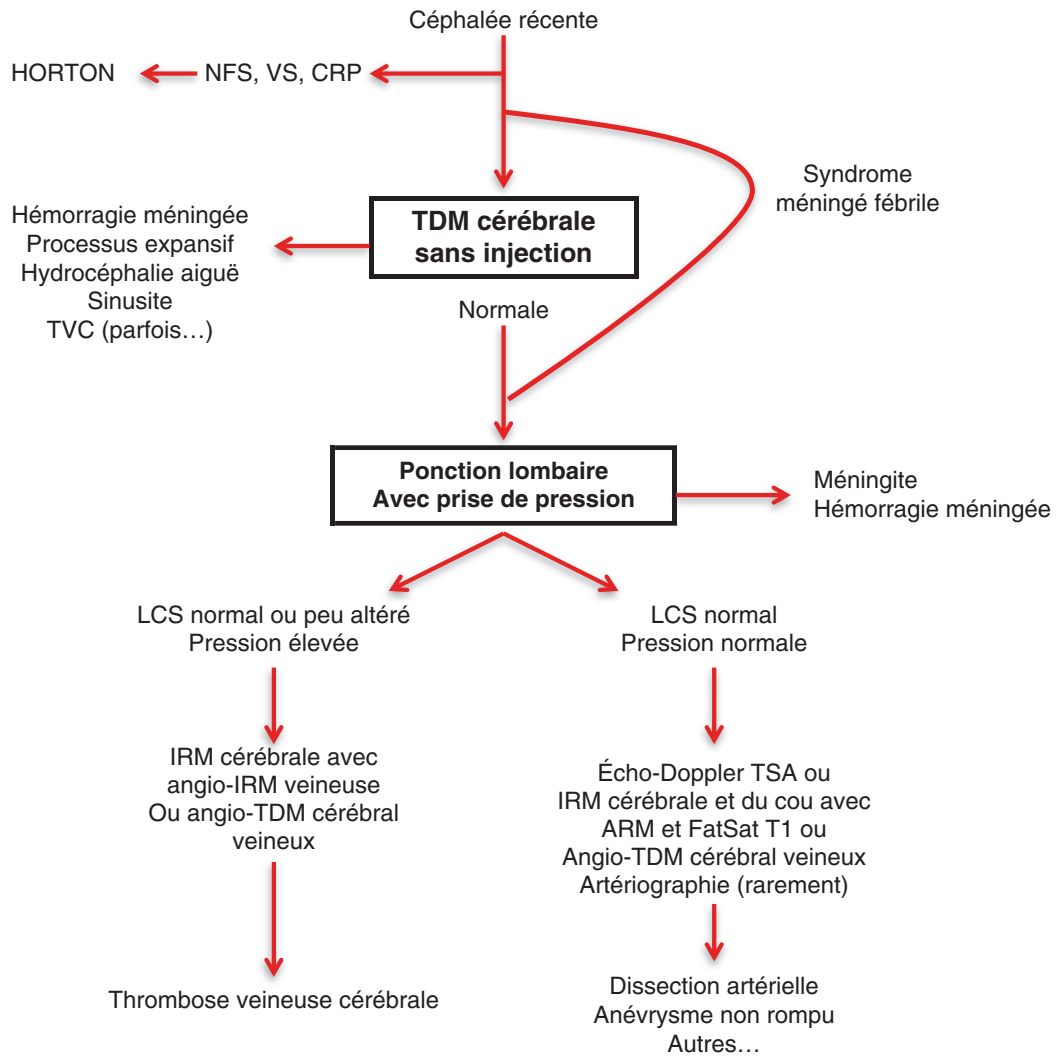
#### 5. Étiologie :

- Traumatique : manipulation cervicale, etc.
- Spontanée (pas de cause retrouvée...).
- Pathologie artérielle diffuse/maladie du tissu élastique (rare !) : maladie de Marfan, Elher-Danlos vasculaire, dysplasie fibromusculaire (imagerie des artères rénales souvent réalisée dans le cadre du bilan étiologique).

## Fiche de synthèse du cas clinique 12

### Stratégie des examens complémentaires devant une suspicion de céphalée secondaire

Voir [cas clinique 7](#), p. 12 et sa fiche de synthèse, p. 108.



Bien évidemment, tout est à adapter à la clinique... (ex. : CBH douloureux = écho-Doppler TSA en urgence !)

#### Rappel :

contre-indications de la ponction lombaire :

- trouble sévère de l'hémostase, anticoagulation efficace
- HTIC avec menace d'engagement (= lésion cérébrale expansive avec effet de masse). HTIC avec TDMc normale = pas de contre-indication !

## Fiche de synthèse du cas clinique 13

### Orientation diagnostique devant une céphalée

Le premier objectif devant une céphalée est d'éliminer une CÉPHALÉE SECONDAIRE due à une cause potentiellement grave.

#### Questions fondamentales à poser au patient aux urgences

- Depuis quand avez-vous mal ? (aigu, subaigu, chronique)
- Comment ça a commencé ? (brutal ou progressif)
- Comment ça évolue ? (aggravation progressive, diminution, fluctuant...)
- Avez-vous déjà ressenti cette douleur/est-ce habituel ?

Il faudra également renseigner les circonstances d'apparition, l'intensité de la douleur, le type, la localisation, les signes associés (phono/photophobie, nausées-vomissements) et les antécédents du patient.

Rôle fondamental de l'interrogatoire (« pas d'histoire, pas de diagnostic »).

#### Étiologies de céphalées secondaires graves à éliminer = 5HTDMIG pour :

- Hémorragie méningée/anévrisme fissuré (céphalée en coup de tonnerre, syndrome méningé, III douloureux)
- Horton (sujet âgé, pouls temporaux non perçus, syndrome inflammatoire, altération de l'état général)
- HSD, HED (contexte évocateur : rechercher traumatisme, déficit focal fréquent)
- HTA maligne (ou encéphalopathie hypertensive)
- HTIC (céphalées à prédominance matinale, vomissements, diplopie par atteinte du VI, œdème papillaire, étiologies multiples)
- Thrombophlébite cérébrale (signes d'HTIC)
- Dissection artérielle cervicale : carotide ou vertébrale (signe de Claude-Bernard-Horner, chercher l'hématome de paroi si suspecté)
- Méningite (syndrome méningé fébrile, purpura...)
- Intoxication au CO (contexte hivernal, chauffage au gaz)
- GAFA (glaucome aigu par fermeture de l'angle : regarder l'œil !)

#### Ce qu'il faut donc rechercher à l'examen clinique :

- **Examen général :**
  - tension artérielle et température ;
  - examen cutané (purpura).
- **Examen neurologique :**
  - recherche d'un syndrome méningé (raideur de nuque, signe de Kernig et Brudzinski) ;
  - recherche d'un déficit neurologique focal : déficit sensitivo-moteur, syndrome cérébelleux, champ visuel...
- **Examen locorégional :**
  - examen oculaire (pupilles, oculomotricité intrinsèque et extrinsèque, ptosis ?) ;
  - fond d'œil (œdème papillaire, rétinopathie hypertensive) ;
  - palper les pouls temporaux si sujet âgé ;
  - palpation des sinus (sinusite ?).

#### Les bons réflexes :

- Céphalée en coup de tonnerre = hémorragie méningée jusqu'à preuve du contraire.
- Céphalée chez un patient > 60 ans = maladie de Horton jusqu'à preuve du contraire.
- Signe de Claude-Bernard-Horner douloureux = dissection carotidienne jusqu'à preuve du contraire.
- III douloureux avec mydriase = anévrisme compressif jusqu'à preuve du contraire.
- Céphalée fébrile = méningite infectieuse jusqu'à preuve du contraire.

## Traitement de la sclérose en plaques

### Traitement des poussées (HAS, 2006)

- Méthylprednisolone intraveineuse, habituellement 1 g/j pendant 3 à 5 jours.
- Intérêt : réduit la durée et l'intensité des poussées (pas d'effet démontré des corticoïdes dans la prévention des poussées ni d'influence sur le pronostic à moyen et long termes).
- Les poussées paucisymptomatiques ou très rapidement régressives peuvent ne pas être traitées.

### Traitement de fond (HAS, 2006) : éducation du patient +++

(Forme rémittente récurrente uniquement, pas de traitement validé dans les formes progressives.)

- Intérêt : réduit la fréquence des poussées et ralentit la progression du handicap.
- Les indications des différents traitements de fond ne sont pas au programme ECN.
- Les immunomodulateurs (utilisés en première intention) :
  - interféron  $\beta$  (forme SC ou IM), effet indésirable : syndrome pseudo-grippal à prévenir par l'administration de paracétamol avant l'injection ;
  - acétate de glatiramère.
- Les immunosuppresseurs (utilisés en seconde intention) :
  - natalizumab (une perfusion IV par mois) ;
  - fingolimod (traitement par voie orale) ;
  - mitoxantrone (anthracycline : surveillance hématologique, hépatique et cardiaque régulière).

Plusieurs nouveaux traitements de fond arrivent progressivement sur le marché (BG12, tériflunomide, etc.), mais sont très probablement hors du champ de connaissance de l'ECN.

### Traitements symptomatiques (HAS, 2006) : approche multidisciplinaire +++

- Troubles sphinctériens : traitement à adapter au bilan urodynamique = anticholinergiques (hyperactivité vésicale), alpha-bloquants (dysnergie vésicosphinctérienne), auto/hétéro-sondages (hypoactivité vésicale avec dysurie). Parfois toxine botulique et rééducation périnéale.
- Spasticité : kinésithérapie (étirements, lutte contre les déformations), antispastiques *per os* (ou intrathécale si sévère), parfois injection de toxine botulique (si spasticité focale).
- Troubles de la marche, de l'équilibre : kinésithérapie +++, canne voire fauteuil roulant.
- Déficit sensitivo-moteur des membres supérieurs : ergothérapie, kinésithérapie.
- Douleurs : traitements à adapter selon le type de douleurs (neuropathique, névralgie du trijumeau, spasticité, etc.).
- Syndrome dépressif : psychothérapie de soutien, antidépresseurs, association de malades.
- Fatigue : traitements médicamenteux peu ou pas efficaces. Adapter le mode de vie, fractionner les efforts.
- Troubles de déglutition ou du langage : orthophonie.

### Prise en charge sociale

- Demande de prise en charge à 100 % (ALD 30).
- Donner les coordonnées d'associations de malades.
- Orienter vers la maison départementale pour les personnes handicapées (MDPH) : guichet unique pour personnes handicapées.
- Favoriser le lien avec le médecin du travail pour maintien de l'activité professionnelle.

## Fiche de synthèse du cas clinique 14

### Compression médullaire

#### Les grands messages

- Il s'agit d'une urgence diagnostique et thérapeutique +++.
- Compression médullaire = syndrome lésionnel + syndrome sous-lésionnel + syndrome rachidien.
- Attention aux diagnostics différentiels (SLA, SEP, polyradiculonévrite).
- Faire la différence entre atteinte mécanique et inflammatoire (causes différentes).

#### Comment examiner une lombalgie (valable pour les dorsalgies et les cervicalgies)

- Interrogatoire :
  - caractère aigu ou chronique, permanente ou intermittente ;
  - **horaire de la douleur** +++ (mécanique ou inflammatoire) ;
  - rechercher une **radiculalgie** associée +++ ;
  - circonstances déclenchantes, facteur d'aggravation (impulsivité, mobilisation, mise en charge) ;
  - intensité, retentissement fonctionnel.
- Examen du rachis :
  - modification du signe de la courbure à l'inspection ;
  - signe de la sonnette ;
  - distance main-sol ;
  - signes de Lasègue, de Léri.
- Examen neurologique (lombalgie) :
  - rechercher un déficit sensitivo-moteur radiculaire ;
  - examen des réflexes ostéotendineux ;
  - rechercher un syndrome de la queue de cheval ou du cône terminal (voir fiche de synthèse du cas clinique 31, p. 128).
- Examen neurologique (cervicalgie et dorsalgie) :
  - syndrome lésionnel : localise le niveau de l'atteinte = atteinte radiculaire ;
  - syndrome rachidien ;
  - syndrome sous-lésionnel : syndrome pyramidal, troubles sphinctériens, niveau sensitif.

#### Quels sont ces différents signes d'examen clinique ?

- Signe de la sonnette : déclenche une **radiculalgie** à la pression vertébrale.
- Signe de Lasègue : déclenche une **radiculalgie** à l'élévation passive du membre inférieur homolatéral.
- Signe de Lasègue lombaire : déclenche la **lombalgie** à l'élévation passive du MI homolatéral.
- Signe de Lasègue croisé : déclenche la **radiculalgie** à l'élévation du MI controlatéral.

#### Différence entre myélopathie cervicarthrosique (MCA) et névralgie cervico-brachiale (NCB)

- La MCA est une souffrance médullaire chronique par rétrécissement arthrosique du canal médullaire (c'est donc une forme de compression médullaire +++).
- La NCB est une compression, le plus souvent arthrosique, d'une racine. Ce n'est donc pas une compression médullaire.
- L'arthrose cervicale peut donc donner une atteinte de type radiculalgie (compression par « hernie dure »), ou alors donner une MCA en cas de compression médullaire.

#### Quelles sont les trois urgences chirurgicales devant une radiculalgie ?

- Radiculalgie paralysante (si déficit brutal et d'emblée < 3, pas de chirurgie car pas de récupération).
- Forme hyperalgique.
- Apparition d'un syndrome de la queue de cheval (pour les lomboradiculalgies).



## Fiche de synthèse du cas clinique 15

### III diabétique, dysautonomie

#### Devant une ophtalmoplégie douloureuse, évoquer en urgence :

- anévrisme termino-carotidien (angio-IRM ou angio-TDM cérébrale);
- lésion comprimant le sinus caverneux (IRM cérébrale);
- maladie de Horton (VS, CRP);
- infiltration de la base du crâne (atteinte associée d'autres nerfs crâniens fréquente).

→ Le III diabétique est la cause la plus fréquente mais reste un diagnostic d'élimination.

L'atteinte de la motricité pupillaire est un élément important à rechercher car elle est habituellement préservée en cas de III diabétique.

#### Complications neurologiques périphériques du diabète :

- polyneuropathie ++++ (comprenant la dysautonomie);
- mononeuropathie (les plus fréquentes sont le III, le nerf fémoral : meralgie paresthésique, médian, ulnaire...);
- mononeuropathie multiple;
- autres formes plus rares.

## Fiche de synthèse du cas clinique 16

### Polyradiculonévrite aiguë

#### Diagnostic = clinique +++

- Atteinte neurogène périphérique, aiguë, d'évolution ascendante.
- Bilatérale et globalement symétrique.
- Sensitivo-motrice.
- Touchant préférentiellement les grosses fibres myélinisées (donc atteinte ataxiante).
- Atteinte possible de nerfs crâniens (diplégie faciale ++).

#### Recherche de signes de gravité +++

Indiquant une hospitalisation en réanimation.

#### Examens complémentaires :

- Pas d'intérêt à l'IRM médullaire si examen neurologique bien mené.
- Ponction lombaire :
  - conforte le diagnostic si dissociation albumino-cytologique ;
  - permet d'écarter un diagnostic différentiel : méningoradiculite.
- Électroneuromyogramme :
  - montre une atteinte démyélinisante (voir fiche de synthèse 18, p. 119), souvent retardée ;
  - utile pour le diagnostic de gravité (atteinte axonale ?).
- Les sérologies virales n'ont qu'un intérêt épidémiologique car elles ne modifient pas la prise en charge thérapeutique. Les sérologies VIH et *Campylobacter jejuni* sont néanmoins à réaliser.

#### Traitement :

- Spécifique : l'intérêt est de diminuer le temps de ventilation mécanique, d'accélérer la reprise de la marche et de diminuer le temps d'hospitalisation.
- Symptomatique +++ : permet de limiter les complications liées à la maladie (ventilation mécanique, sonde nasogastrique...) et à l'immobilisation.

#### Évolution en 3 phases :

- Phase d'extension des paralysies.
- Phase de plateau.
- Phase de récupération.

Des séquelles motrices et/ou sensibles sont possibles.

## Fiche de synthèse du cas clinique 17

### Traumatisé crânien

#### Les grands messages

- L'hématome extradural symptomatique est une urgence neurochirurgicale.
- L'élément clé est la surveillance des ACSOS (agressions cérébrales secondaires d'origine systémique).
- L'élément déterminant physiologiquement est la pression de perfusion cérébrale (PPC) = pression artérielle moyenne – pression intracrânienne.
- Tout traumatisé crânien est un traumatisé rachidien jusqu'à preuve du contraire.
- Le score de Glasgow doit être maîtrisé.

Pour rappel, les ACSOS sont :

ACSOS extracrâniennes	ACSOS intracrâniennes
Hypotension artérielle (PAS < 90 mmHg) Hypoxémie (SaO <sub>2</sub> < 90 %) Hypercapnie (PaCO <sub>2</sub> > 45 mmHg) Hypocapnie profonde (PaCO <sub>2</sub> < 25 mmHg) Hypertension artérielle (PAS > 160 mmHg) Anémie aiguë (hématocrite < 26 %) Hypo- ou hyperglycémie (< 4 ou > 8 mmol/L) Hyperthermie	Hématome Hydrocéphalie Hypertension intracrânienne Vasospasme Convulsions

#### Aspect scannographique

- Hématome extradural :
  - hyperdensité spontanée en lentille biconvexe extraparenchymateuse ;
  - qui ne dépasse pas les sutures des os du crâne ;
  - et qui décolle les sinus veineux (qui sont des dédoublements de la dure-mère).
- Hématome sous-dural aigu :
  - hyperdensité moulant l'hémisphère concerné extraparenchymateuse ;
  - en croissant de lune ;
  - plus ou moins associé à un effet de masse.
- Hématome sous-dural chronique :
  - hypo/iso-densité extraparenchymateuse ;
  - à bords parallèles.
- Hématome intraparenchymateux :
  - hyperdensité spontanée intraparenchymateuse.

#### Les indications chirurgicales formelles à la phase précoce

- Hématome extradural symptomatique.
- Hématome sous-dural aigu important.
- Hydrocéphalie aiguë.
- Embarrure ouverte.

#### Fracture antérieure de la base du crâne

Elle peut associer :

- anosmie ;
- rhinorrhée de LCS par brèche durale : risque infectieux donc à rechercher +++ ;
- lésion vasculaire (anévrisme carotidien, fistule carotidocaverneuse) ;
- pneumocéphalie : à rechercher à l'imagerie car très évocateur.

## Fiche de synthèse du cas clinique 18

### Neuropathie périphérique, multinévrite

**Devant un déficit neurologique, la première étape est de localiser la lésion :**

1. Système nerveux central ou périphérique ?
2. Devant une atteinte du système nerveux périphérique :
  - Quel est le diagnostic syndromique ?
    - mononeuropathie (atteinte monotronculaire) ?
    - mononeuropathie multiple ?
    - polyradiculonévrite ?
    - polyneuropathie ?
    - neuronopathie ?
    - méningoradiculite ?
  - Mécanisme physiopathologique (ENMG) : axonal, démyélinisant, neuronal.
3. L'étape « étiologique » peut alors débiter.

Par ailleurs, **devant un déficit neurologique périphérique focal**, il faut savoir différencier :

- une atteinte plexique ;
- une atteinte radiculaire ;
- une atteinte tronculaire.

Il faut connaître la systématisation neurologique tronculaire, radiculaire et plexique pour les différencier.

**Rappel très schématique de l'interprétation d'un ENMG (stimulo-détection) :**

- atteinte axonale : diminution des amplitudes ;
- atteinte démyélinisante : allongement des latences distales, diminution des vitesses de conduction, allongement des ondes F ;
- atteinte mixte : diminution des amplitudes, allongement des latences distales, diminution des vitesses de conduction.

**Étiologies des multinévrites (ou mononeuropathies multiples) : « le décapant VIH » =**

- L'Èpre ;
- Diabète ;
- CAncer (paranéoplasique) ;
- PAN : périartérite noueuse et autres vascularites ;
- VIH.

→ Le contexte général permet de privilégier certaines étiologies (caractère aigu et douloureux = vascularite, etc.)

## Fiche de synthèse du cas clinique 19

### Syndrome de Wallenberg

Voir les fiches de synthèse 2, p. 102–103, et 11, p. 111.

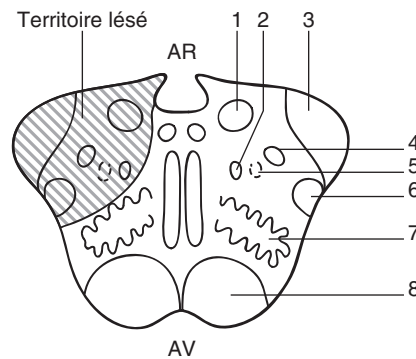
Tout processus expansif de la fosse postérieure (tumeur, ischémie, hémorragie...) est à risque d'hydrocéphalie aiguë obstructive par compression du 4<sup>e</sup> ventricule :

- surveillance rapprochée;
- scanner cérébral en urgence en cas d'aggravation clinique à la recherche d'une dilatation ventriculaire;
- dérivation ventriculaire externe en cas d'hydrocéphalie.

La fosse postérieure (cervelet, tronc cérébral) est vascularisée par les artères vertébrales et l'artère basilaire.

Un syndrome alterne :

- est une atteinte de nerfs crâniens homolatéraux à la lésion et de voies longues sensibles ou motrices controlatérales;
- correspond à une atteinte du tronc cérébral, le plus souvent d'origine ischémique;
- est une urgence diagnostique et thérapeutique car représente un risque vital (arrêt cardiorespiratoire) et fonctionnel (*locked-in syndrome*) majeur;
- il en existe différentes variantes selon le niveau d'atteinte, le plus classique étant le syndrome de Wallenberg (lésion latérobulbaire).



1. Noyau vestibulaire
2. Noyau ambigu (IX-X)
3. Pédoncule cérébelleux inférieur
4. Noyau du V
5. Sympathique
6. Faisceau spinothalamique
7. Olive bulbair
8. Faisceau pyramidal

## Fiche de synthèse du cas clinique 20

### Myasthénie auto-immune

Il existe plusieurs formes cliniques de myasthénie :

- la myasthénie généralisée, qui est la plus grave ;
- la myasthénie oculaire ou oculopharyngée.

La maladie peut débuter par une forme oculaire et s'étendre à une forme généralisée ; débuter d'emblée par une forme généralisée ; ou rester limitée à une forme oculomotrice.

#### Diagnostic

##### Clinique :

- signes classiques (voir [question 3](#)) :
  - signes positifs : fluctuations, fatigabilité,
  - signes négatifs (ROT et RCP normaux, pas d'atteinte sensitive ou cognitive) ;
- signes de gravité à rechercher : respiratoires (dyspnée tardive, toux inefficace, compte en apnée faible < 30, capacité vitale au lit ; troubles de déglutition avec fausses routes spontanées ou lors d'un test de déglutition).

##### Paraclinique :

- confirmation diagnostique : voir [questions 4, 5 et 6](#) ;
- à visée étiologique et comorbidités : recherche d'une anomalie thymique et d'une pathologie auto-immune associée.

#### Traitement

Voir [question 8](#) (officiellement pas au programme ECN, mais les grands principes sont à connaître).

Il se décompose en quatre parties :

- traitement de la crise :
  - immunoglobulines polyvalentes intraveineuses ou échanges plasmatiques,
  - hospitalisation en réanimation si grave, ventilation mécanique, sonde naso-gastrique... ;
- traitement du facteur déclenchant (infection, iatrogénie...);
- traitement symptomatique : anticholinestérasiques ;
- traitement de fond : corticoïdes/immunosuppresseurs/thymectomie.

Enfin, il faut insister sur l'éducation du patient :

- donner la liste des médicaments contre-indiqués ;
- informations sur les autres facteurs déclenchants : infections, chirurgie (prévenir le chirurgien et l'anesthésiste ++++), grossesse à programmer avec le neurologue et l'obstétricien, stress important ;
- donner une carte que le patient devra porter avec lui (informations sur le diagnostic, le traitement, le médecin référent à contacter...);
- demande de prise en charge à 100 % (ALD-30) ;
- prévoir une visite avec le médecin du travail, reclassement professionnel, adaptation du poste de travail.

Devant toute aggravation d'une myasthénie auto-immune, deux diagnostics sont à évoquer :

- une crise myasthénique (= aggravation de la maladie) ;
- une crise cholinergique (= surdosage en anticholinestérasiques) ;
- la différence est parfois difficile à faire.



## Fiche de synthèse du cas clinique 23

### Complications évolutives de la maladie de Parkinson

#### Phases des complications motrices du traitement dopaminergique

- Fluctuations d'efficacité du traitement :
  - akinésie de fin de dose ;
  - effet ON/OFF.
- Mouvements anormaux : dyskinésies de milieu de dose, de début ou de fin de dose, des périodes OFF le matin avant prise de traitement (dystonie du petit matin).
- La prise en charge peut associer selon la situation :
  - **fractionnement des doses** (plus grande répartition sur la journée) ;
  - adaptation des galéniques utilisés (formes orodispersibles pour un effet rapide par exemple au réveil, formes à libération prolongée) ;
  - ajout d'un I-COMT à la L-dopa (diminution du métabolisme périphérique de la L-dopa permettant de prolonger son action) ;
  - ajout d'un agoniste dopaminergique (si L-dopa seule) ou majoration de la dose d'agoniste ;
  - réduction de la posologie de L-dopa en cas de dyskinésies de milieu de dose ;
  - en cas de fluctuations sévères non contrôlées par les mesures précédentes, la stimulation cérébrale profonde des noyaux sous-thalamiques peut être proposée aux patients de moins de 70 ans sans troubles cognitifs, mais aussi la pompe à apomorphine (agoniste injectable par voie SC). En cas de contre-indications à ces deux techniques, la pompe à Duodopa® (administration entérale d'un gel de lévodopa) peut être discutée.

#### Phase d'aggravation de la maladie

- Signes moteurs axiaux :
  - troubles de la déglutition ;
  - dysarthrie ;
  - troubles de la marche : *freezing* et festination ;
  - troubles de l'équilibre (chutes) ;
  - troubles posturaux (antéflexion du tronc, camptocormie).
- Troubles dysautonomiques (hypotension orthostatique, troubles sphinctériens...).
- Troubles cognitifs et troubles du comportement.
- Troubles du sommeil.
- La prise en charge dépend de la complication (kinésithérapie, orthophonie, etc.) et doit le plus souvent associer une prise en charge gériatrique générale (prévention des chutes ; évaluation de l'autonomie ; préservation du maintien à domicile : aides à domicile, portage des repas, télé-alarme ; lutte contre la dénutrition ; etc.).

## Fiche de synthèse du cas clinique 24

### Méningo-encéphalite

C'est une inflammation des méninges et de l'encéphale, qui se caractérise donc cliniquement par :

- un syndrome méningé ;
- une atteinte encéphalique : déficit neurologique focal (voies longues, nerfs crâniens) ou un trouble de la conscience ou de la vigilance ou des crises convulsives ou des troubles du comportement (hallucinations, confusion).

Les étiologies sont multiples mais l'origine infectieuse est la seule à connaître pour l'ECN.

La présence d'une atteinte encéphalique contre-indique la réalisation de la ponction lombaire, car expose au risque d'engagement en cas de lésion cérébrale :

- réaliser une imagerie cérébrale en urgence avant la ponction lombaire (TDM suffisante) ;
- s'il n'y a pas de processus occupant l'espace, une ponction lombaire doit être réalisée en urgence ;
- un traitement anti-infectieux probabiliste doit être instauré **avant** la réalisation de l'imagerie cérébrale qui va retarder la prise en charge thérapeutique (le principal facteur pronostique est le délai d'instauration des anti-infectieux), **après** la réalisation d'une hémoculture.

Le contexte clinique et la symptomatologie permettent d'orienter l'étiologie :

- atteinte rhombencéphalique : listériose, tuberculose neuroméningée ;
- atteinte temporale interne (hallucinations auditives et olfactives) : herpès virus ;
- antécédents de traumatisme crânien, splénectomie : pneumocoque ;
- purpura : méningocoque ++, pneumocoque.

#### Méningo-encéphalite herpétique

- Deux pics de fréquence : adulte jeune et vers 50–60 ans.
- Y penser devant toute méningo-encéphalite : instaurer le traitement en urgence quitte à le retirer si le diagnostic est infirmé.
- Tropisme préférentiel pour les lobes temporaux : hypersignaux Flair le plus souvent bilatéraux et asymétriques des lobes temporaux.
- Diagnostic = PCR herpès simplex virus sur LCS (faire un deuxième prélèvement si le premier est négatif).
- Traitement : aciclovir IV 15–21 j (attention au risque d'insuffisance rénale par nécrose tubulaire aiguë : hydratation importante et surveillance de la créatinine régulière).
- Séquelles fréquentes et invalidantes.

Voir également cas clinique 29, p. 35, et sa fiche de synthèse, p. 127.

## Fiche de synthèse du cas clinique 25

### Bilan étiologique d'un infarctus cérébral

Le bilan étiologique d'un infarctus cérébral comprend :

#### I. « Le contenant » : les 5 étages

- 1. Les **petites artères cérébrales (perforantes)** : non visibles en imagerie, mais on peut voir les signes indirects de leur atteinte sur l'IRM cérébrale : leucopathie vasculaire en Flair, microsaignements en séquence T2\*.
- 2. Les **artères intracrâniennes (polygone de Willis)** :
  - ARM ou angioscanner du polygone de Willis;
  - Doppler transcrânien.
- 3. Les **artères cervicales (carotides et vertébrales)** :
  - ARM ou angioscanner ou écho-Doppler des troncs supra-aortiques;
  - chaque technique présente ses avantages et ses inconvénients.
- 4. La **crosse de l'aorte** : échographie transœsophagienne ou angioscanner.
- 5. Le **cœur** :
  - échographie transthoracique;
  - échographie transœsophagienne (intérêts : recherche d'un thrombus auriculaire gauche, d'un foramen ovale perméable ou d'athérome de la crosse de l'aorte);
  - ECG et holter-ECG (24 h ou plus prolongé).

#### II. « Le contenu »

Recherche d'un trouble de l'hémostase principalement : NFS-plaquettes, TP-TCA.

Enfin, d'autres examens plus spécialisés peuvent être demandés à la recherche de causes plus rares, mais hors programme ECN.

Le bilan des FDRV est évidemment également fondamental.

## Fiche de synthèse du cas clinique 27

### Syndrome confusionnel

C'est une urgence diagnostique et thérapeutique.

#### Diagnostic

Le diagnostic est clinique :

- apparition aiguë;
- inversion du rythme nyctéméral;
- fluctuations des signes suivants :
  - troubles de la vigilance ou de l'attention,
  - troubles de l'attention,
  - troubles cognitifs,
  - troubles psychiatriques.

#### Étiologies

Les étiologies sont multiples, ce qui nécessite de réaliser un interrogatoire policier de l'entourage et un examen clinique complet du patient (pas que neurologique !) :

- infectieux (infection urinaire, pulmonaire, etc.);
- médicamenteux (dont le sevrage en benzodiazépine);
- cardiovasculaires (syndrome coronarien par ex.);
- neurologiques (accident vasculaire cérébral, hématome sous-dural, épilepsie, etc.);
- métaboliques et endocriniennes (déshydratation, hypoxie, etc.);
- psychiatriques (dépression, stress, deuil, etc.);
- toxiques (alcool, monoxyde de carbone, etc.);
- généraux (chirurgie, anesthésie générale, subocclusion, fièvre, contention, privation sensorielle, etc.).

#### Bilan paraclinique

Un bilan paraclinique standard est systématique, comprenant :

- ionogramme sanguin, urée, protides totaux, créatininémie avec calcul de la clairance de la créatinine, calcémie, glycémie capillaire, NFS-plaquettes, CRP;
- bandelette urinaire (leucocytes, nitrites);
- ECG.

#### Imagerie cérébrale

L'imagerie cérébrale n'est pas systématique mais doit être réalisée en cas de signe de localisation neurologique ou en cas de chute avec traumatisme crânien (surtout chez un patient sous antithrombotique).

#### Traitement

- De l'étiologie +++++ (le plus efficace!).
- Symptomatique :
  - non médicamenteux : favoriser l'apaisement (lieu éclairé, calme, éviter la contention physique...), éviter l'isolement (présence de la famille), favoriser la communication (maintien des lunettes et appareils auditifs);
  - médicamenteux : à éviter si possible. Si nécessaire, préférer un traitement de très courte durée (ex. : benzodiazépine si agitation avec anxiété ou neuroleptique si activité délirante).

## Fiche de synthèse du cas clinique 28

### Accident ischémique transitoire (AIT) : prévention secondaire après infarctus cérébral et AIT

C'est une URGENCE diagnostique et thérapeutique : risque d'infarctus cérébral important à court terme ! Nécessite une hospitalisation en USINV et un bilan étiologique rapide et complet (voir cas clinique 25, p. 32, et sa fiche de synthèse, p. 124).

**Devant un déficit neurologique transitoire, trois diagnostics sont à évoquer** (voir cas clinique 9, p. 14, et sa fiche de synthèse, p. 110) :

- accident ischémique transitoire ;
- aura migraineuse ;
- crise convulsive.

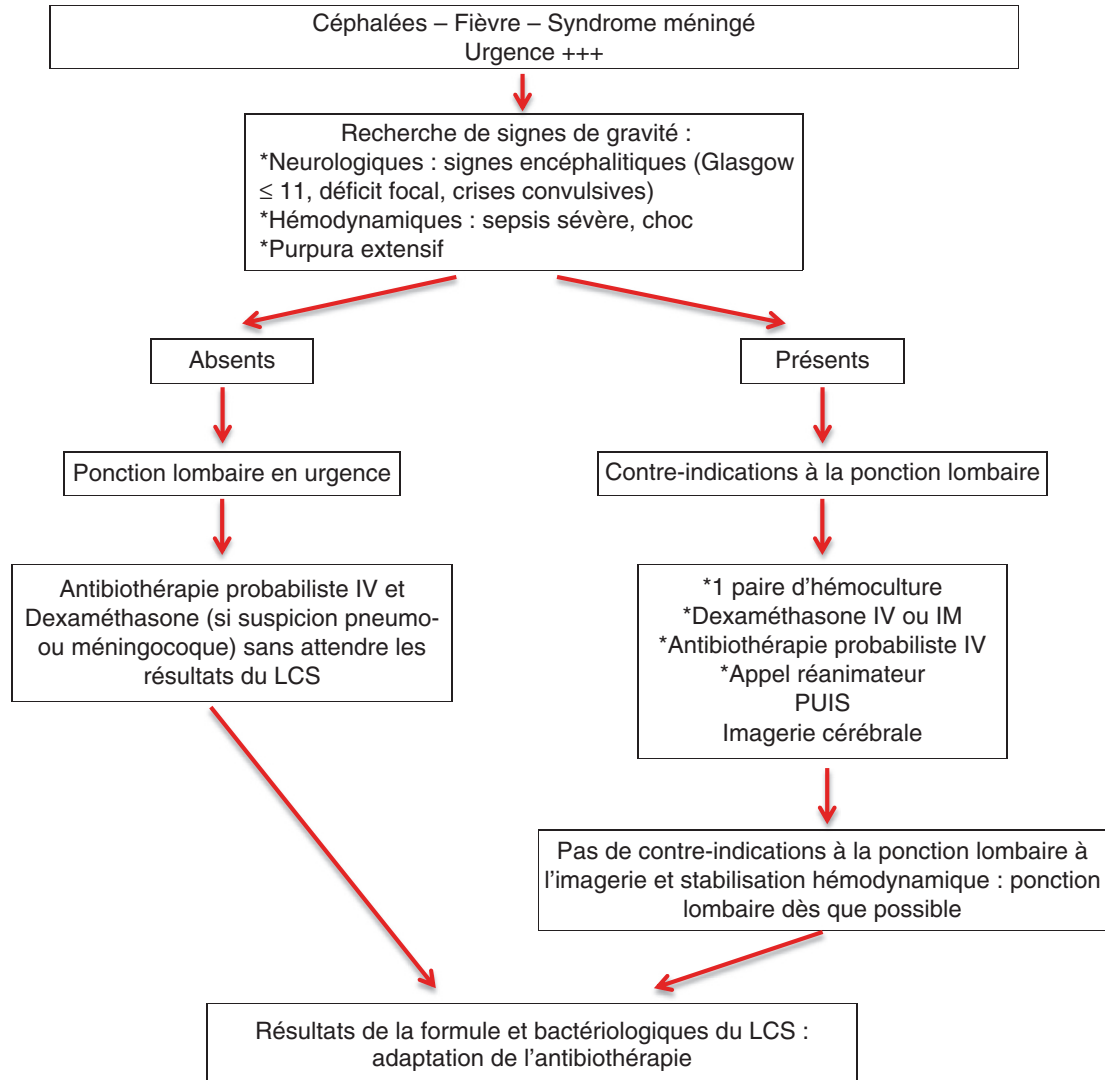
C'est l'anamnèse et le contexte qui vont permettre de les différencier.

**Prévention secondaire après un infarctus cérébral ou un AIT** (attention, à ne pas confondre avec la prise en charge à la phase aiguë : voir fiche de synthèse 2, p. 102–103) :

- pour tous les patients, prise en charge des facteurs de risque cardiovasculaire :
  - HTA (objectif < 140/90 mmHg ou < 130/80 si diabète ou insuffisance rénale),
  - dyslipidémie (objectif de LDLc < 1 g/L),
  - diabète (objectif HBA1C < 6,5 %),
  - tabac (objectif d'arrêt complet et définitif),
  - surpoids (objectif IMC < 25),
  - activité physique : 30 minutes/jour ;
- traitement antithrombotique, qui dépend de l'étiologie :
  - anti-agrégant plaquettaire (ex : Aspégic® 100 mg/j ou clopidogrel 75 mg/j),
  - anticoagulation efficace (en cas de cardiopathie emboligène ou de dissection d'une artère cervicale),
  - PAS d'association anti-agrégant plaquettaire–anticoagulants ;
- endartériectomie carotidienne si sténose symptomatique  $\geq 70$  % (entre 50 et 70 % : discussion au cas par cas), le plus précocement possible ;
- traitement hormonal substitutif (ménopause) : à arrêter ;
- contraception œstroprogestative : à arrêter. Remplacer par contraception non hormonale ou contraception hormonale progestative pure.

## Fiche de synthèse du cas clinique 29

## Méningite aiguë bactérienne



- Indications de l'imagerie de suivi :
    - évolution non favorable (nouveaux signes cliniques, persistance de la fièvre...);
    - germe autre que méningocoque et pneumocoque.
  - Indications de la ponction lombaire de suivi :
    - pneumocoque avec concentration minimale inhibitrice céphalosporine > 0,5 mg/L, à 48 h ;
    - évolution non favorable (voir ci-dessous), **après** une imagerie ;
    - bactérie inhabituelle (autre que pneumocoque, méningocoque, *Haemophilus*, *Listeria*).
- Voir également cas clinique 22, p. 29.



## Fiche de synthèse du cas clinique 31

### Syndrome de la queue de cheval

Le syndrome de la queue de cheval est une compression pluriradiculaire, sous la moelle (qui se termine en L1-L2). Il se caractérise donc par une atteinte **neurogène périphérique**, qui associe :

- des troubles sphinctériens (atonie du sphincter anal, troubles urinaires, impuissance...);
- une atteinte des membres inférieurs (déficit moteur avec aréflexie tendineuse, troubles sensitifs des membres inférieurs);
- une anesthésie en selle.

#### Les principaux diagnostics différentiels à évoquer sont :

- polyradiculonévrite aiguë +++ : débute au niveau des membres inférieurs mais atteint les membres supérieurs le plus souvent. Absence de troubles sphinctériens habituellement;
- syndrome du cône terminal : tableau clinique similaire mais le système nerveux central est atteint (partie terminale de la moelle épinière) à l'origine du syndrome pyramidal. **La prise en charge diagnostique et thérapeutique est identique.**

#### C'est une urgence diagnostique et thérapeutique :

- réaliser une IRM rachidienne en urgence pour confirmer le diagnostic, localiser l'atteinte et préciser l'étiologie;
- traitement symptomatique chirurgical en urgence (décompression des racines comprimées);
- traitement étiologique.

#### Les étiologiques sont multiples, les plus fréquentes à retenir sont :

- hernie discale;
- spondylodiscite infectieuse;
- tumeur rachidienne (secondaire ++).

Voir également [cas clinique 14](#), p. 20, et sa fiche de synthèse, p. 115.

# CHAPITRE 5

## QCM

Cotation : 10 points par question, -5 points par discordance.

### QCM 1

Réponse : C  
Le III diabétique est un diagnostic d'élimination.

### QCM 2

Réponse : E

### QCM 3

Réponse : C, F

### QCM 4

Réponse : C  
Il s'agit d'un syndrome optico-pyramidal.

### QCM 5

Réponse : A  
Il s'agit d'un syndrome alterne : atteinte des voies longues controlatérales à la lésion et d'un ou plusieurs nerfs crâniens homolatéraux.

### QCM 6

Réponse : B, C, D, F, G

### QCM 7

Réponse : B, C, E, F, G

### QCM 8

Réponse : B, C, D, E  
C'est une pathologie très fréquente.

### QCM 9

Réponse : A, C, E

### QCM 10

Réponse : A  
Le scanner cérébral est normal à la phase aiguë d'un infarctus cérébral.

### QCM 11

Réponse : A  
L'IRM est l'examen recommandé. S'il n'est pas accessible, un scanner doit être réalisé.

### QCM 12

Réponse : B, C  
La séquence T2\* permet de visualiser le sang en IRM.

### QCM 13

Réponse : A, B, C, D, E, F  
La maladie des petites artères cérébrales liée aux facteurs de risque vasculaires est la cause la plus fréquente.

### QCM 14

Réponse : B, C

### QCM 15

Réponse : A, D

### QCM 16

Réponse : A, C  
Contre-indication à l'anticoagulation à la phase aiguë, risque hémorragique important devant un infarctus constitué. L'anticoagulation sera à débiter à distance de l'épisode.

### QCM 17

Réponse : A, C, D

### QCM 18

Réponse : A, B, C, D

**QCM 19**

Réponse : C

La présence d'une lésion hémorragique (qui complique parfois une thrombose veineuse cérébrale) ne contre-indique pas le traitement anticoagulant.

**QCM 20**

Réponse : A, B, C, E

**QCM 21**

Réponse : B, E

Un hématome cérébral apparaît en hyposignal sur la séquence T2\*.

**QCM 22**

Réponse : B, D

**QCM 23**

Réponse : B

L'IRM est nécessaire pour l'exploration étiologique. L'artériographie est parfois nécessaire en cas de bilan négatif ou de forte suspicion de malformation vasculaire, notamment chez un sujet jeune.

**QCM 24**

Réponse : A, B, C, D

Le méningiome ne se complique pas d'hémorragie cérébrale.

**QCM 25**

Réponse : B, C, D

**QCM 26**

Réponse : A, B, D

L'HM est beaucoup moins fréquente que l'infarctus ou l'hématome cérébral intraparenchymateux.

**QCM 27**

Réponse : B

Le geste thérapeutique est urgent, car il existe un risque de resaignement précoce, gravissime. Le scanner cérébral peut être normal en cas d'HM minime ou de scanner tardif.

**QCM 28**

Réponse : C, D

Le vasospasme est plus tardif.

**QCM 29**

Réponse : B, E

**QCM 30**

Réponse : C

Une céphalée inhabituelle, même si la sémilogie est évocatrice d'une crise migraineuse, doit faire évoquer une céphalée secondaire et nécessite un bilan biologique et radiologique complet. C'est la répétition (>5 crises selon l'IHS) de céphalées avec caractéristiques migraineuses qui permet de poser le diagnostic.

**QCM 31**

Réponse : A, E

Les  $\beta$ -bloquants sont un traitement fond de la maladie migraineuse, mais pas un traitement de crise.

**QCM 32**

Réponse : A, B, C, D

**QCM 33**

Réponse : B, C, D

Un « *blood patch* » est parfois réalisé si le repos ne suffit pas. C'est une complication fréquente et invalidante. L'utilisation de double aiguilles (plus fines) permet d'en limiter le risque.

**QCM 34**

Réponse : B, C, D

Le traitement de fond repose sur le vérapamil (inhibiteur calcique).

**QCM 35**

Réponse : E

L'examen clinique doit être normal en cas de névralgie essentielle du trijumeau.

**QCM 36**

Réponse : A, C, E

**QCM 37**

Réponse : B, D, E

**QCM 38**

Réponse : B

**QCM 39**

Réponse : A, B, C, D



**QCM 40**

Réponse : B, C

**QCM 41**

Réponse : A, C

**QCM 42**

Réponse : B, D

L'analyse des ROT permettra d'en faire la différence.

**QCM 43**

Réponse : B, C, D

**QCM 44**

Réponse : A, F

En cas d'atteinte radiale, le déficit sensitif est absent ou limité à la tabatière anatomique.

**QCM 45**

Réponse : B, C, D, E

**QCM 46**

Réponse : B, E

Il faut toujours évoquer une vascularite devant une multinévrite douloureuse.

**QCM 47**

Réponse : C

**QCM 48**

Réponses A, C

**QCM 49**

Réponses : A, B, E

**QCM 50**

Réponse : C, D

**QCM 51**

Réponse : B, D

**QCM 52**

Réponse : C, E

**QCM 53**

Réponse : B, D, G, I

**QCM 54**

Réponse : A, D, G

**QCM 55**

Réponse : C, D

**QCM 56**

Réponse : A, C, E

**QCM 57**

Réponse : B, D, F, G, H

**QCM 58**

Réponse : A, B, C, E, F, G, H

**QCM 59**

Réponse : A

**QCM 60**

Réponse : A, B, C

**QCM 61**

Réponse : C

**QCM 62**

Réponse : E

**QCM 63**

Réponse : A

**QCM 64**

Réponse : B, E

L'hyposignal T2\* signe le caractère hémorragique de la lésion.

**QCM 65**

Réponse : C

**QCM 66**

Réponse : B

Ménigiome, car lésion extra-axiale, avec prise de contraste intense et homogène.

**QCM 67**

Réponse : C, D

**QCM 68**

Réponse : A, D

L'hémiplégie, l'hémianopsie latérale homonyme ou encore l'aphasie sont des symptômes inhabituels pour une poussée de sclérose en plaques et doivent donc faire évoquer d'autres diagnostics en priorité.

**QCM 69**

Réponse : B, C, D

**QCM 70**

Réponse : B, C, D

**QCM 71**

Réponse : C, E

**QCM 72**

Réponse : B

Car hypersignaux Flair confluents, avec effet de masse. Ici, il s'agissait de métastases cérébrales d'une tumeur pulmonaire.

**QCM 73**

Réponse : A

Il existe une dissémination spatiale clinique (NORB et signe de Babinski bilatéral) et radiologique, ainsi qu'une dissémination temporelle radiologique : prise de contraste de certaines lésions uniquement. La ponction lombaire est inutile dans ce cas.

**QCM 74**

Réponse : C, E

**QCM 75**

Réponse : B

Il s'agit d'une aggravation transitoire d'un déficit neurologique lié à une démyélinisation. On pense qu'il s'explique par un effet de la température sur les propriétés de la conduction nerveuse dans le système nerveux central.

**QCM 76**

Réponse : A

À la recherche d'une infection urinaire.

**QCM 77**

Réponse : A, C

Réduire la fréquence des poussées et ralentir la progression du handicap.

**QCM 78**

Réponse : C, E, F

Tout signe neurologique associé à un vertige doit faire évoquer une origine centrale. Un syndrome vestibulaire harmonieux est en faveur d'une origine périphérique.

**QCM 79**

Réponse : A, C, D

La myasthénie est une pathologie de la jonction neuromusculaire et n'est jamais à l'origine de troubles sensitifs. Elle peut se révéler par une diplopie binoculaire.

**QCM 80**

Réponse : A, B, C, D

**QCM 81**

Réponse : B

Il existe des formes dites séronégatives, le diagnostic repose dans ces cas sur un faisceau d'arguments.

**QCM 82**

Réponse : B

Ces examens sont inutiles en l'absence de point d'appel clinique orientant vers une pathologie cérébrale ou médullaire.

**QCM 83**

Réponse : A, D, F

**QCM 84**

Réponse : A

À la recherche d'une anomalie thymique.

**QCM 85**

Réponse : A, B, E

Les crampes et fasciculations sont liées à l'effet nicotinique. Tous ces symptômes sont des signes de surdosage (crise cholinergique), à rechercher systématiquement chez un patient sous anticholinestérasiques.

**QCM 86**

Réponse : A, B, C



**QCM 87**

Réponse : C

**QCM 88**

Réponse : E

La réponse A évoque une mononeuropathie multiple, la réponse B une polyneuropathie, la réponse C une atteinte médullaire cervicale et la réponse D une mononeuropathie.

**QCM 89**

Réponse : B

Tous les arguments cliniques concordent pour évoquer une pathologie du système nerveux périphérique (syndrome de Guillain-Barré), l'IRM médullaire est donc inutile.

**QCM 90**

Réponse : A

Dissociation albumino-cytologique.

**QCM 91**

Réponse : B, D, E, F

Une hospitalisation en réanimation est nécessaire compte tenu de l'évolution rapide et de l'étendue des symptômes. La recherche d'une atteinte respiratoire et de la déglutition est nécessaire pour adapter la prise en charge symptomatique (intubation et ventilation mécanique, à jeun...).

**QCM 92**

Réponse : C

Il s'agit d'une crise somatomotrice dite brava-jacksonienne.

**QCM 93**

Réponse : C, D

Il est impossible (et même dangereux !) de mettre une canule de Guédel pendant la crise. Il faudra le faire à la fin de la crise, lors de l'état post-critique. Le clonazépam ne doit être administré qu'en cas de crise prolongée.

**QCM 94**

Réponse : A, B, C, D

**QCM 95**

Réponse : C

Une IRM médullaire, à la recherche d'une compression médullaire devant ce syndrome pyramidal des 4 membres.

**QCM 96**

Réponse : 1) A ; 2) B

**QCM 97**

Réponse : E

Le tableau clinique évoque une atteinte du système nerveux périphérique (aréflexie tendineuse). L'atteinte sphinctérienne évoque un syndrome de la queue de cheval.

**QCM 98**

Réponse : A

C'est le niveau lésionnel qui donne le niveau d'atteinte (ici, atteinte C5 car hypoesthésie du moignon de l'épaule et abolition du réflexe bicipital). Le niveau sensitif ne donne pas le niveau d'atteinte.

**QCM 99**

Réponse : A

**QCM 100**

Réponse : A

**QCM 101**

Réponse : B

En cas de maladie d'Alzheimer, le trouble de la mémoire épisodique n'est pas amélioré par l'indigage. Ce type d'atteinte est plutôt évocateur d'un trouble de l'attention ou des fonctions exécutives.

**QCM 102**

Réponse : C, D

**Questions à partir d'une vidéo****Vidéo 1**

Réponse : tremblement d'attitude et d'action

**Vidéo 2**

Réponse : myoclonies

**Vidéo 3**

Réponse : tremblement de repos du membre supérieur

**Vidéo 4**

Réponse : hémiballisme, mouvements choréïques/balliques

**Vidéo 5**

Réponse : dystonie du pied

Retrouvez plus de livres médicaux à télécharger gratuitement et exclusivement sur :

| [www.facebook.com/LeTresorDesMedecins](https://www.facebook.com/LeTresorDesMedecins) | [www.facebook.com/groups/LeTresorDesMedecins](https://www.facebook.com/groups/LeTresorDesMedecins) |

| <https://t.me/LeTresorDesMedecins> | <http://letresordesmedecins.blogspot.com> |



This page intentionally left blank



# CHAPITRE 6

## Tests de concordance de script : corrigé

### TCS 1

	-2	-1	0	+1	+2	Commentaires
Question 1A	0	0	1	9	0	Le scanner cérébral est normal à la phase aiguë de l'ischémie cérébrale (ou peut montrer des signes précoces d'ischémie), rendant ce diagnostic probable. Cependant des diagnostics différentiels sont également possibles (crise épileptique, hypoglycémie, pathologie anorganique, etc.)
Score	0	0	0.1	0.9	0	
Question 1B	0	0	0	0	10	Hypersignal, diffusion dans le territoire sylvien profond gauche, avec occlusion proximale de l'artère cérébrale moyenne gauche
Score	0	0	0	0	1	
Question 1C	9	1	0	0	0	Hypodensité frontale gauche, excluant un hématome cérébral (qui apparaîtrait en hyperdensité). Cependant, il faut vérifier les autres coupes du scanner pour éliminer un hématome cérébral
Score	0.9	0.1	0	0	0	
Question 2A	9	1	0	0	0	Hors délai de thrombolyse IV (4 h 30 maximum)
Score	0.9	0.1	0	0	0	
Question 2B	0	0	0	0	10	Dans le délai de thrombolyse IV : traitement indispensable
Score	0	0	0	0	1	
Question 2C	0	0	0	0	10	La prise d'un traitement anti-agrégant plaquettaire ne contre-indique pas une thrombolyse IV
Score	0	0	0	0	1	
Question 3A	9	1	0	0	0	Risque de rupture de varices œsophagiennes, geste contre-indiqué
Score	0.9	0.1	0	0	0	
Question 3B	0	0	0	1	9	risque de re-sténose au niveau du site opératoire, examen indispensable
Score	0	0	0	0.1	0.9	
Question 3C	0	0	0	2	8	La survenue d'un épisode d'ACFA n'empêche pas la présence d'une sténose carotidienne, qu'il faut donc rechercher
Score	0	0	0	0.2	0.8	

	-2	-1	0	+1	+2	Commentaires
Question 4A	8	2	0	0	0	ACFA à l'ECG indiquant une anticoagulation curative en prévention des récidives emboliques. Cependant, ce dernier traitement est contre-indiqué dans les premiers jours qui suivent un infarctus cérébral (surtout s'il est de grande taille), en raison du risque de transformation hémorragique de l'infarctus. Il devra être débuté à distance (délai = hors programme ECN)
Score	0.8	0.2	0	0	0	
Question 4B	0	0	0	1	9	Traitement recommandé à la phase aiguë d'un infarctus cérébral
Score	0	0	0	0.1	0.9	
Question 4C	0	0	0	2	8	Traitement recommandé à la phase aiguë d'un infarctus cérébral, en cas d'alitement ou de déficit moteur d'un membre inférieur (prévention de la phlébite)
Score	0	0	0	0.2	0.8	

## TCS 2

	-2	-1	0	+1	+2	Commentaires
Question 1A	0	0	0	10	0	La présence de FDRV renforce l'hypothèse d'AIT
Score	0	0	0	1	0	
Question 1B	0	0	8	2	0	La normalité de l'IRM ne permet pas d'avancer dans le diagnostic étiologique du trouble visuel. En effet, elle est le plus souvent normale en cas d'AIT ou de crise migraineuse
Score	0	0	0.8	0.2	0	
Question 1C	0	0	0	10	0	Un terrain migraineux renforce l'hypothèse de premier épisode d'aura visuelle
Score	0	0	0	1	0	
Question 1D	7	3	0	0	0	Apparition brutale = évoque un mécanisme vasculaire (AIT/AIC). L'aura visuelle est d'installation progressive
Score	0.7	0.3	0	0	0	
Question 1E	9	1	0	0	0	L'examen clinique est normal à la suite d'une aura migraineuse
Score	0.9	0.1	0	0	0	
Question 2A	0	0	0	9	1	Signe de Claude-Bernard-Horner gauche, évocateur dans le contexte de dissection carotidienne gauche
Score	0	0	0	0.9	0.1	
Question 2B	0	0	0	9	1	Une dissection carotidienne est localisée habituellement au-dessus du bulbe carotidien (sus-bulbaire), contrairement à l'athérome qui est plus fréquemment situé au niveau du bulbe carotidien. Ainsi, dans ce contexte clinique, une sténose sus-bulbaire évoque une dissection carotidienne, sans l'affirmer (c'est la visualisation de l'hématome de paroi qui confirmera le diagnostic)
Score	0	0	0	0.9	0.1	
Question 2C	0	0	0	0	10	L'hématome pariétal confirme le diagnostic de dissection artérielle cervicale
Score	0	0	0	0	1	
Question 3A	9	1	0	0	0	Contre-indication aux AINS en cas d'insuffisance rénale

Score	0.9	0.1	0	0	0	
Question 3B	0	10	0	0	0	Une prise de poids est fréquente en cas de prise d'amitryptiline, elle est donc à éviter chez ce patient en surpoids. Il faut privilégier un autre traitement de fond, par exemple du propranolol
Score	0	1	0	0	0	

### TCS 3

	-2	-1	0	+1	+2	Commentaires
Question 1A	0	0	0	10	0	L'atteinte de la motricité pupillaire est habituellement présente en cas de compression du III par un anévrisme intracrânien
Score	0	0	0	1	0	
Question 1B	0	0	1	9	0	Présence d'une probable polyneuropathie longueur dépendante, compliquant fréquemment un diabète ancien mal équilibré. Cela renforce l'hypothèse de mononeuropathie (III) diabétique pour l'épisode actuel
Score	0	0	0.1	0.9	0	
Question 1C	0	4	6	0	0	La présence des pouls temporaux n'élimine pas une maladie de Horton
Score	0	0.4	0.6	0	0	
Question 2A	0	0	0	2	8	L'examen artériel intracrânien est urgent et indispensable. Il faudra bien hydrater le patient pour éviter d'aggraver son insuffisance rénale
Score	0	0	0	0.2	0.8	
Question 2B	10	0	0	0	0	Contre-indication à l'IRM en cas de pacemaker
Score	1	0	0	0	0	
Question 3A	0	0	0	0	10	La corticothérapie doit être débutée en urgence en cas de forte suspicion de maladie de Horton. Elle ne négative pas les résultats de la biopsie de l'artère temporale et doit donc être débutée avant celle-ci
Score	0	0	0	0	1	
Question 3B	0	0	0	7	3	La biopsie de l'artère temporale peut être normale en cas de maladie de Horton
Score	0	0	0	0.7	0.3	

### TCS 4

	-2	-1	0	+1	+2	Commentaires
Question 1A	0	0	2	7	1	L'examen ophtalmologique est souvent normal en cas de NORB (« le patient et l'ophtalmologue ne voient rien »)
Score	0	0	0.2	0.7	0.1	
Question 1B	0	0	1	7	2	Une pâleur papillaire peut être présente au fond d'œil en cas de NORB

	-2	-1	0	+1	+2	Commentaires
Score	0	0	0.1	0.7	0.2	
Question 1C	10	0	0	0	0	Diagnostic d'occlusion de l'artère centrale de la rétine
Score	1	0	0	0	0	
Question 2A	0	0	0	2	8	Pas de contre-indication à l'IRM qui est indispensable
Score	0	0	0	0.2	0.8	
Question 2B	10	0	0	0	0	Contre-indication à la ponction lombaire sous anticoagulants à dose curative. Une fenêtre thérapeutique devra être réalisée si celle-ci est jugée indispensable
Score	1	0	0	0	0	
Question 3A	0	0	8	2	0	Le scanner cérébral est normal en cas de SEP
Score	0	0	0.8	0.2	0	
Question 3B	0	0	0	6	4	Multiples hypersignaux arrondis de la substance blanche, périventriculaires et certains sous-corticaux. Certaines lésions prennent le gadolinium : dissémination temporo-spatiale très évocatrice de SEP. Certains diagnostics différentiels devront cependant être éliminés à l'anamnèse (signes systémiques ?) et éventuellement par certains examens complémentaires
Score	0	0	0	0.6	0.4	
Question 4A	0	5	3	2	0	En l'absence d'atypies cliniques (signes systémiques, etc.), la présence d'une dissémination temporo-spatiale clinique et IRM ne rend pas nécessaire la ponction lombaire (qui n'est pas un geste anodin)
Score	0	0.5	0.3	0.2	0	

## TCS 5

	-2	-1	0	+1	+2	Commentaires
Question 1A	0	6	1	3	0	Question difficile : la sémiologie est évocatrice d'une crise migraineuse (rendant ce diagnostic plus probable), mais s'agissant du premier épisode, il est impossible de retenir ce diagnostic et il faut évoquer une céphalée secondaire
Score	0	0.6	0.1	0.3	0	
Question 1B	0	0	0	6	4	Dans ce contexte, la présence d'un œdème papillaire bilatéral est très évocatrice d'hypertension intracrânienne
Score	0	0	0	0.6	0.4	
Question 1C	0	0	0	10	0	Subfébrile, renforce le diagnostic de méningite infectieuse mais ne l'affirme pas (non spécifique d'une pathologie infectieuse)
Score	0	0	0	1	0	
Question 1D	0	1	9	0	0	L'oxymétrie de pouls ne fait pas la différence entre HbO <sub>2</sub> et HbCO. La normalité de l'oxymétrie n'a donc aucun effet sur ce diagnostic
Score	0	0.1	0.9	0.1	0	
Question 2A	10	0	0	0	0	Syndrome de masse sur le scanner contre-indiquant la ponction lombaire (risque d'engagement cérébral)
Score	1	0	0	0	0	
Question 2B	0	0	0	4	6	Il faut réaliser une ponction lombaire pour confirmer l'hypertension intracrânienne (prise de pression du LCS) et rechercher une méningite



Score	0	0	0	0.4	0.6	
Question 2C	0	0	1	3	6	Une hospitalisation est nécessaire pour compléter les explorations, notamment du système artérioveineux cérébral, à la recherche de l'étiologie de cette HTIC
Score	0	0	0.1	0.3	0.6	
Question 3A	0	0	0	3	7	Le traitement anticoagulant est indispensable chez cette patiente. La recherche de l'origine de cette anémie microcytaire doit être réalisée rapidement, ainsi qu'une transfusion de culots globulaires
Score	0	0	0	0.3	0.7	
Question 3B	0	0	0	0	10	Ne contre-indique pas l'anticoagulation à dose curative en cas de TVC
Score	0	0	0	0	1	
Question 3C	0	6	2	2	0	Un traitement anti-épileptique préventif n'est pas recommandé (bien que cela soit encore débattu par certains)
Score	0	0.6	0.2	0.2	0	

## TCS 6

	-2	-1	0	+1	+2	Commentaires
Question 1A	4	5	1	0	0	Absence de syndrome pyramidal en cas de myasthénie
Score	0.4	0.5	0.1	0	0	
Question 1B	0	0	0	9	1	Caractère fluctuant évocateur de myasthénie
Score	0	0	0	0.9	0.1	
Question 1C	2	6	2	0	0	Absence de symptômes sensitifs dans la myasthénie (touche la jonction neuromusculaire)
Score	0.2	0.6	0.2	0	0	
Question 1D	0	2	8	0	0	N'élimine pas le diagnostic (formes dites séronégatives, surtout en cas d'atteinte oculopharyngée isolée). La recherche des anticorps anti-MuSK est nécessaire
Score	0	0.2	0.8	0	0	
Question 2A	0	0	0	10	0	Possible dissémination temporo-spatiale (NORB ancienne ?) évocatrice de ce diagnostic
Score	0	0	0	1	0	
Question 2B	5	4	1	0	0	La normalité de l'IRM n'est pas en faveur du diagnostic (voire l'élimine en fonction de la qualité de l'IRM réalisée)
Score	0.5	0.4	0.1	0	0	
Question 3A	0	0	0	3	7	La recherche des anticorps est nécessaire pour confirmer le diagnostic
Score	0	0	0	0.3	0.7	
Question 3B	0	2	8	0	0	Dosage inutile (et onéreux) car les anticorps anti-RACH sont positifs
Score	0	0.2	0.8	0	0	

**TCS 7**

	-2	-1	0	+1	+2	Commentaires
Question 1A	0	0	0	1	9	Déficit des releveurs du poignet associé à une hypoesthésie de la tabatière anatomique : atteinte du nerf radial droit
Score	0	0	0	0.1	0.9	
Question 1B	8	1	1	0	0	Cette atteinte sentivo-motrice très focale, située dans le territoire du nerf radial, est très peu évocatrice d'une lésion vasculaire cérébrale
Score	0.8	0.1	0.1	0	0	
Question 2A	9	1	0	0	0	Atteinte clinique compatible avec une atteinte tronculaire (nerf sciatique poplité externe) ou radiculaire (racine L5). La présence d'un signe de Lasègue est en faveur d'une atteinte radiculaire L5 et non tronculaire
Score	0.9	0.1	0	0	0	
Question 2B	0	0	0	6	4	<i>Idem</i> question précédente
Score	0	0	0	0.6	0.4	

**TCS 8**

	-2	-1	0	+1	+2	Commentaires
Question 1A	8	2	0	0	0	Syndrome pyramidal (signe de Babinski bilatéral) en faveur d'une pathologie neurologique centrale et non périphérique
Score	0.8	0.2	0	0	0	
Question 1B	0	0	0	3	7	Très évocateur de syndrome de Guillain-Barré
Score	0	0	0	0.3	0.7	
Question 1C	0	0	0	5	5	Très évocateur d'une atteinte de la queue de cheval
Score	0	0	0	0.5	0.5	
Question 1D	9	1	0	0	0	Niveau sensitif T10 incompatible avec un syndrome de la queue de cheval
Score	0.9	0.1	0	0	0	
Question 1E	6	4	0	0	0	L'atteinte des ROTs aux membres supérieurs rend improbable le diagnostic de syndrome de la queue de cheval
Score	0.6	0.4	0	0	0	
Question 1F	0	0	0	5	5	Confirme une atteinte neurologique centrale médullaire haute
Score	0	0	0	0.5	0.5	
Question 2A	0	0	0	10	0	Possible antécédent de NORB, rendant le diagnostic de myélite (dans le cadre d'une possible sclérose en plaques) plus probable
Score	0	0	0	1	0	
Question 2B	0	0	0	2	8	Hypersignal intramédullaire C3 confirmant le diagnostic de myélite
Score	0	0	0	0.2	0.8	
Question 2C	0	0	0	1	9	Hernie discale C3-C4 avec compression médullaire (hypersignal médullaire) confirmant le diagnostic
Score	0	0	0	0.1	0.9	

**TCS 9**

	-2	-1	0	+1	+2	Commentaires
Question 1A	0	0	0	9	1	Trouble mnésique hippocampique en faveur du diagnostic de maladie d'Alzheimer. Cependant, le reste du bilan neuropsychologique et l'imagerie cérébrale doivent être réalisés afin d'apporter d'autres arguments en faveur du diagnostic et d'écarter certains diagnostics différentiels
Score	0	0	0	0.6	0.4	
Question 1B	0	0	0	6	4	Très évocateur de maladie d'Alzheimer, mais non spécifique
Score	0	0	0	0.6	0.4	
Question 1C	3	7	0	0	0	Dilatation ventriculaire importante, devant faire évoquer des diagnostics différentiels (hydrocéphalie à pression normale ?)
Score	0.3	0.7	0	0	0	
Question 1D	0	0	1	9	0	Eucopathie vasculaire, séquelles d'infarctus lacunaires et dilatation des espaces de Virchow-Robin en faveur d'une atteinte microvasculaire (maladie des petites artères cérébrales) renforçant le diagnostic de démence vasculaire
Score	0	0	0.1	0.9	0	
Question 1E	7	3	0	0	0	Syndrome frontal et trouble mnésique améliorés par l'indigage et non évocateurs de maladie d'Alzheimer
Score	0.7	0.3	0	0	0	
Question 2A	6	4	0	0	0	L'absence d'efficacité de la ponction lombaire évacuatrice rend inutile et potentiellement dangereuse (acte invasif) cette intervention
Score	0.6	0.4	0	0	0	

**TCS 10**

	-2	-1	0	+1	+2	Commentaires
Question 1A	0	0	0	1	9	Tremblement de repos des deux mains, prédominant à droite
Score	0	0	0	0.1	0.9	
Question 1B	10	0	0	0	0	Tremblement d'attitude et d'action des deux membres supérieurs
Score	1	0	0	0	0	
Question 1C	0	0	0	10	0	Antécédents familiaux très fréquents en cas de tremblement essentiel
Score	0	0	0	1	0	
Question 2A	4	6	0	0	0	La présence d'une hypotension orthostatique dysautonomique (absence d'accélération compensatrice de la fréquence cardiaque) précoce n'est pas évocatrice d'une maladie de Parkinson idiopathique
Score	0.4	0.6	0	0	0	
Question 2B	7	3	0	0	0	Évoque le diagnostic de paralysie supranucléaire progressive
Score	0.7	0.3	0	0	0	
Question 2C	0	0	0	6	4	L'absence de « drapeaux rouges » est en faveur d'une maladie de Parkinson idiopathique
Score	0	0	0	0.6	0.4	



	-2	-1	0	+1	+2	Commentaires
Question 2D	1	8	1	0	0	Présence sur l'IRM de stigmates de maladie des petites artères cérébrales sévère (leucopathie vasculaire, multiples infarctus lacunaires), devant faire évoquer une origine vasculaire au syndrome parkinsonien
Score	0.1	0.8	0.1	0	0	
Question 3A	0	10	0	0	0	Dyskinésies de milieu de dose, liées à un surdosage en dopamine. Il ne faut donc pas majorer la dose de L-dopa à 12 h et 16 h
Score	0	1	0	0	0	
Question 3B	0	0	0	5	5	Blocages en fin de dose indiquant un fractionnement des prises de L-dopa
Score	0	0	0	0.5	0.5	

## TCS 11

	-2	-1	0	+1	+2	Commentaires
Question 1A	5	5	0	0	0	Un signe de Romberg latéralisé est évocateur d'une atteinte vestibulaire et non proprioceptive
Score	0.5	0.5	0	0	0	
Question 1B	0	0	0	3	7	
Score						
Question 1C	7	3	0	0	0	Les anomalies de la sensibilité profonde (pallesthésie, sens de position du gros orteil) peuvent être à l'origine d'une ataxie proprioceptive
Score	0.7	0.3	0	0	0	
Question 1D	0	0	3	7	0	Marche instable, talonnante, avec élargissement du polygone de sustentation. Compatible avec une atteinte proprioceptive, mais également cérébelleuse
Score	0	0	0.3	0.7	0	
Question 1E	0	0	0	7	3	Marche instable avec élargissement du polygone de sustentation. Cependant, la présence d'une dysarthrie et d'une dysmétrie des membres supérieurs évoque une atteinte cérébelleuse
Score	0	0	0	0.7	0.3	
Question 1F	6	4	0	0	0	Marche discrètement instable, avec steppage bilatéral prédominant à droite. Une atteinte proprioceptive associée au steppage n'est pas impossible mais difficile à affirmer sur la vidéo
Score	0.6	0.4	0	0	0	
Question 2A	0	0	0	2	8	Syndrome pyramidal des membres inférieurs, évoquant une atteinte médullaire
Score	0	0	0	0.2	0.8	
Question 2B	0	0	0	4	6	La présence d'un niveau sensitif est évocatrice d'une atteinte médullaire
Score	0	0	0	0.4	0.6	
Question 2C	9	1	0	0	0	<i>Idem</i> question précédente
Score	0.9	0.1	0	0	0	
Question 2D	5	4	1	0	0	Abolition des ROTs en cas d'atteinte neurogène périphérique. Ils persistent parfois initialement, mais sont alors faibles



Score	0.5	0.4	0.1	0	0	
Question 3A	0	2	8	0	0	L'abolition des ROT évoque une pathologie neurogène périphérique et non centrale. L'IRM médullaire n'est donc pas utile
Score	0	0.2	0.8	0	0	
Question 3B	0	1	9	0	0	Suspicion de pathologie médullaire, donc pas d'intérêt à l'ENMG qui étudie le système nerveux périphérique
Score	0	0.1	0.9	0	0	
Question 3C	5	4	1	0	0	La présence d'un signe de Babinski bilatéral signe une atteinte médullaire très probable. La réalisation d'une ponction lombaire peut aggraver la situation en cas de compression médullaire. Une imagerie médullaire doit donc être réalisée dans un premier temps
Score	0.5	0.4	0.1	0	0	
Question 4A	0	0	0	7	3	L'association atteinte médullaire et anémie macrocytaire peut faire évoquer une maladie de Biermer
Score	0	0	0	0.7	0.3	
Question 4B	5	5	0	0	0	La sclérose en plaques est une pathologie touchant exclusivement le système nerveux central. La présence de signes systémiques (ici, arthralgies) est inhabituelle et doit faire évoquer des diagnostics différentiels
Score	0.5	0.5	0	0	0	
Question 4C	10	0	0	0	0	Le méningiome est extra-médullaire (mais intradural)
Score	1	0	0	0	0	



472480 – (I) – (3,5) – CMM90 – PMS 485

Elsevier Masson S.A.S -  
62, rue Camille-Desmoulins,  
92442 Issy-les-Moulineaux Cedex  
Dépôt Légal : juin 2015

Composition : SPI

*Imprimé en Italie par Printer Trento*